

Percutaneous vertebroplasty: the follow-up

La vertebroplastica percutanea: il follow-up

S. Barbero · I. Casorzo · M. Durando · G. Mattone · C. Tappero · C. Venturi · G. Gandini

Università degli Studi di Torino, Dipartimento Discipline Medico-Chirurgiche, Sezione di Radiodiagnostica, Cattedra di Radiologia, Via Genova 3, 10026 Torino, Italy

Correspondence to: G. Mattone, Istituto di Radiologia dell'Università di Torino, Via Genova, 3, 10026 Torino, Italy, Tel.: +39-011-6335964, Fax: +39-011-6960310, e-mail: giorgiomatto@alice.it

Received: 11 December 2006 / Accepted: 4 April 2007 / Published online: 25 February 2008
© Springer-Verlag 2008

Abstract

Purpose. This article reports on our experience treating vertebral fractures with percutaneous vertebroplasty. A clinical and imaging follow-up designed to identify the early (especially pulmonary embolism of bone cement) and late complications of the technique is proposed.

Material and methods. On the basis of the current guidelines, 101 patients were selected: 64 osteoporotic and 37 neoplastic. A total of 173 vertebrae were treated. Procedures were performed with both computed tomography and fluoroscopic guidance. Residual pain was evaluated with a visual analogue scale score immediately after vertebroplasty and 1, 15, 30, 90, 180 and 270 days later. Spine and chest radiographs were obtained 24 h after vertebroplasty; spine radiography was repeated 30 days later.

Results. Therapeutic success was obtained in 88% of osteoporotic patients and in 84% of neoplastic patients. Pulmonary cement emboli were identified in four patients, all of whom were asymptomatic.

Conclusions. Percutaneous vertebroplasty is a safe and effective technique for the treatment of osteoporotic and neoplastic vertebral fractures. Clinical and imaging follow-up allows effective patient monitoring and early detection of possible complications.

Keywords Vertebroplasty · Follow-up · Spinal fractures · Osteoporosis · Pulmonary embolism

Riassunto

Obiettivo. Questo lavoro presenta l'esperienza maturata presso il nostro Istituto di Radiologia nel trattamento dei crolli vertebrali mediante vertebroplastica percutanea. Si propone l'adozione di un follow-up clinico e radiologico volto all'individuazione delle complicanze precoci (in particolare gli emboli polmonari di cemento osseo) e tardive.

Materiali e metodi. In base alle linee guida sono stati selezionati 101 pazienti (in totale 173 vertebre): 64 osteoporotici e 37 neoplastici. Le procedure si sono svolte con la doppia guida TC e radioscopica. Follow-up clinico: mediante scala VAS si è indagato il dolore percepito dai pazienti immediatamente dopo la procedura e dopo 1, 15, 30, 90, 180 e 270 giorni. Follow-up strumentale: si sono effettuati radiogrammi del segmento di rachide trattato e del torace a 24 h dall'intervento, ripetendo quello del rachide a 30 giorni.

Risultati. Il successo terapeutico è stato raggiunto nell'88% dei pazienti osteoporotici e nell'84% di quelli neoplastici. In quattro pazienti sono stati individuati emboli polmonari di cemento osseo, asintomatici in tutti i casi.

Conclusioni. La vertebroplastica percutanea è una procedura poco invasiva e di provata efficacia nella terapia antalgica dei crolli vertebrali su base osteoporotica o neoplastica. Il follow-up clinico-strumentale consente di monitorare efficacemente i pazienti individuando precocemente le eventuali complicanze.

Parole chiave Verteroplastica · Follow-up · Crolli vertebrali · Osteoporosi · Embolia polmonare

Introduction

Percutaneous vertebroplasty is an interventional procedure consisting of the injection, under fluoroscopic or computed tomographic (CT) guidance, of radiopaque bone cement into a diseased vertebral body to obtain pain relief and possible vertebral stabilisation. The treatment is indicated in subjects with osteoporotic vertebral collapse refractory to conservative management and in malignancies with severe pain related to destruction of the vertebral body (osteolytic metastasis and myeloma). It is currently performed with the aid of local anaesthesia only.

The aim of this paper is to present our experience with a series of patients treated at our institute and to describe patient selection criteria and the technique and its possible complications. With regard to complications, we propose adoption of a clinical and imaging follow-up protocol designed to identify both early (extravertebral cement leaks and pulmonary embolism) and late (collapse of adjacent vertebrae) complications.

Materials and methods

Patient selection criteria

In agreement with the guidelines of the Society of Interventional Radiology [1] and American College of Radiology [2], the following conditions were considered indications for percutaneous vertebroplasty:

1. Painful osteoporotic fractures unresponsive to medical therapy
 2. Painful fractures due to benign or malignant tumour, such as haemangioma, myeloma or metastatic disease
- Absolute contraindications were:

1. Stable asymptomatic fractures
2. Fractures responding to medical therapy
3. Prophylaxis in osteoporotic patients without evidence of acute fractures
4. Osteomyelitis of the target vertebra
5. Systemic infections
6. Traumatic fractures in nonosteoporotic vertebrae
7. Noncorrectable coagulopathy
8. Allergy to any materials used during the procedure

Before the procedure, patients underwent clinical assessment to evaluate the site and intensity of pain, which had to be: severe, focal, located along the midline, exacerbated by palpation of the spinous process of the involved vertebra and by spinal flexion, and in the absence of radicular symptoms [3, 4].

Preliminary two-view spinal radiographs were obtained to establish correspondence between pain site and fracture site. A magnetic resonance imaging (MRI) study was used

Introduzione

La vertebroplastica percutanea è una procedura di radiologia interventistica, consistente nell'iniezione, sotto guida radioscopica o combinata radioscopica e tomografica, di cemento osseo radiopaco in un corpo vertebrale affetto da differenti patologie, allo scopo di ottenere un effetto antalgico e la sua eventuale stabilizzazione. Il trattamento è indicato nei soggetti affetti da crolli somatici su base osteoporotica refrattari alla terapia medica conservativa e nelle neoplasie maligne con dolore severo correlato alla distruzione del corpo vertebrale (metastasi osteolitiche e mieloma). Attualmente viene eseguita con l'ausilio della sola anestesia locale.

Lo scopo di questo lavoro è presentare l'esperienza maturata su un gruppo di pazienti trattati presso il nostro Istituto, descrivendo i criteri di selezione dei candidati, la tecnica di esecuzione e le possibili complicanze: a proposito di queste ultime, si propone l'adozione di un protocollo di follow-up clinico e strumentale che si avvalga della radiologia tradizionale finalizzato all'individuazione di quelle precoci (i cosiddetti leak, fughe paravertebrali di cemento e le embolie polmonari) e di quelle tardive (come il crollo di vertebre adiacenti).

Materiali e metodi

Criteri di selezione dei pazienti

In accordo con le linee guida della Society of Interventional Radiology [1] e dell'American College of Radiology [2], si sono considerate indicazioni all'effettuazione della vertebroplastica percutanea:

1. *Le fratture dolorose ad eziologia osteoporotica refrattarie alla terapia medica.*
 2. *Le fratture dolorose secondarie a neoplasie benigne o maligne, quali emangioma, mieloma o metastasi.*
- Sono state considerate controindicazioni assolute:*

1. *Le fratture stabili asintomatiche.*
2. *Le fratture che rispondano alla terapia medica conservativa.*
3. *I trattamenti a scopo profilattico in pazienti osteopenici senza evidenza di fratture acute.*
4. *L'osteomielite del metamero candidato al trattamento.*
5. *Le infezioni sistemiche.*
6. *Le fratture traumatiche acute in vertebre non osteoporotiche.*
7. *I disturbi della coagulazione non suscettibili di correzione con la terapia medica.*
8. *L'allergia ai materiali utilizzati durante la procedura.*

Prima dell'intervento i pazienti sono stati sottoposti a visita medica per valutare la sede e l'intensità del dolore, il

to distinguish among acute, subacute and chronic (where more than one vertebra was involved) fractures and to exclude other possible causes of pain, such as herniated disc or narrow vertebral canal. Further imaging with CT helped identify sites of potential cement leakage, as in posterior wall discontinuity [3, 5].

Technical aspects

All patients received adequate information about the procedural aspects, benefits and risks of vertebroplasty and were asked to give written informed consent for the procedure. The procedures were performed without general anaesthesia, as we believe the patient should remain alert to be able to report the onset of pain or radicular symptoms. Local anaesthesia of the skin, subcutis and periosteum was achieved by administering 2–3 ml of 1% lidocaine for each vertebra being treated.

The bone cement used in all procedures was polymethylmethacrylate (PMMA) with the addition of barium sulphate, tungsten or zirconium dioxide. The injection was made via a 10- to 15-gauge steel needle cannulas 100- to 150-mm long. All procedures were done in the CT room, after positioning of a C-arm with digital fluoroscopy, under combined CT and fluoroscopic guidance.

Depending on the vertebra to be treated, one of three different percutaneous approaches were used:

1. Intercostovertebral: thoracic vertebrae
2. Transpedicular: lumbar vertebrae
3. Parapedicular: thoracic and lumbar vertebrae.

To help advance the needle into the vertebrae, we used a surgical hammer. Before injecting the cement, a biopsy was performed with a coaxial cutting needle to confirm the radiological diagnosis. The quantity of cement required was determined intraprocedurally by the operator on the basis of the residual size of the vertebra and the degree of filling obtained (mean injected volume per vertebra: 2 ml). A post-procedural CT scan, if necessary with three-dimensional reconstruction, allowed us to verify the correct distribution of cement within the vertebral body.

At the end of the procedure, patients remained in a supine position for at least 60 min after application of a flat dressing and ice over the needle entry point. Bed rest was recommended for at least 7–8 h. Where medical conditions permitted, patients were discharged the following day after a final assessment.

Personal case series

Between 23 October 2003 and 15 January 2007, we performed percutaneous vertebroplasty on 101 patients –30 men and 71 women aged from 37 to 87 (mean 71.4, median 74) years.

quale doveva avere determinate caratteristiche: essere severo, focale, localizzato lungo la linea mediana, esacerbato dalla compressione del processo spinoso della vertebra interessata e dalla flessione della colonna, in assenza di sintomi radicolari [3, 4].

I pazienti sono stati studiati preliminarmente eseguendo radiogrammi della colonna nelle due proiezioni di base, per accertare la corrispondenza fra sede del dolore e sede della frattura. Uno studio con risonanza magnetica è stato necessario per distinguere le fratture acute da quelle subacute e croniche (in caso di interessamento di più metameri) e per escludere altre possibili cause di dolore quali un'ernia discale o un canale vertebrale stretto. Un approfondimento con tomografia computerizzata è servito per individuare le sedi di potenziali fughe di cemento, come in caso di discontinuità del muro somatico posteriore [3, 5].

Aspetti tecnici

Tutti i pazienti sono stati preventivamente informati sugli aspetti procedurali, sui benefici e sui rischi correlati alla vertebroplastica, ed è stato loro richiesto per iscritto il consenso all'esecuzione del trattamento. Le procedure si sono svolte senza l'induzione di narcosi, essendo preferibile che il paziente resti vigile durante il trattamento per segnalare l'insorgenza di dolore o sintomi radicolari. L'anestesia locale di cute, sottocute e periostio, è stata ottenuta mediante la somministrazione di 2–3 ml di lidocaina all'1% per ogni metamero da trattare.

Il cemento osseo impiegato in tutti i trattamenti è il polimetilmetacrilato (PMMA) con l'aggiunta di solfato di bario, di tungsteno o di ossido di zirconio. L'iniezione è avvenuta mediante aghi-cannula in acciaio di 10–15 G, lunghi dai 100 ai 150 mm. Tutte le procedure sono state eseguite in sala TC, previo posizionamento di un arco a C con fluoroscopia digitale, sotto controllo combinato tomodensitometrico e radioscopico.

A seconda del corpo vertebrale da trattare, sono stati impiegati 3 diversi accessi percutanei:

1. Intercostovertebrale: vertebre toraciche.
2. Transpeduncolare: vertebre lombari.
3. Parapeduncolare: vertebre toraciche e lombari.

Per l'avanzamento degli aghi da vertebroplastica nei corpi vertebrali è stato utilizzato un martello ortopedico. Prima di procedere all'iniezione del cemento è stata sempre eseguita una biopsia con ago tranciante coassiale, utile per avere conferma della diagnosi radiologica. La quantità di cemento da inoculare è stata decisa dall'operatore in corso di procedura in base alle dimensioni residue del metamero da trattare e al grado di riempimento ottenuto (il volume iniettato è stato in media di 2 ml per metamero). Una scansione TC di controllo a fine procedura con eventuale ricostruzione tridimensionale ha consentito di verifi-

A total of 173 vertebral bodies were treated, distributed as follows: T5 (4), T6 (4), T7 (4), T8 (6), T9 (7), T10 (10), T11 (23), T12 (27), L1 (36), L2 (20), L3 (16), L4 (14), L5 (2). A total of 114 treatment sessions was performed; in nine patients, the procedure was repeated once or twice to treat new compression fractures at levels adjacent to treated vertebrae or to treat previously diagnosed compression fractures that had not been treated during the first session. In only one case was the procedure repeated on an vertebra treated in the first session: the patient was affected by a lung carcinoma metastasis involving L4 and had not experienced any improvement after the first vertebroplasty procedure. The second procedure was successful in relieving pain.

In 64 patients (120 treated vertebrae), indication for the procedure was an osteoporotic compression fracture. The mean age of these patients at the time of treatment was 75.6 (median 75.5) years. In 37 patients (53 treated vertebrae), the indication was neoplastic disease, namely, bone metastasis from bronchial carcinoma (7 cases), melanoma metastasis (5 cases), multiple myeloma (6 cases), non-Hodgkin's lymphoma of bone (5 cases), prostate carcinoma metastasis (3 cases), pancreatic exocrine carcinoma metastasis (1 case), gastric carcinoma metastasis (1 case), renal carcinoma metastasis (1 case), medullary thyroid carcinoma metastasis (1 case), breast carcinoma metastasis (3 cases), colon carcinoma metastasis (2 cases), vertebral angiosarcoma (1 case) and vertebral haemangioma (1 case). The mean age of these patients at the time of treatment was 63.7 (median 64) years.

In 49 patients, more than 1 vertebra was treated during the same session: 2 vertebrae in 36 patients, 3 in 11 and 4 in 2. Only 1 vertebra was treated in all the remaining sessions.

Assessment of results

The patient population was divided into two groups: patients with osteoporotic compression fractures and patients with neoplastic vertebral involvement. In consideration of the analgesic goal of percutaneous vertebroplasty, the fundamental parameter for assessing results in both groups was procedure effectiveness in terms of pain reduction or disappearance. Pain relief was assessed in all patients immediately after the procedure, at 24 h, at 15 days and at 1 month. At the end of the study, we were able to extend the follow-up period to 9 months for 65 patients (41 osteoporotic and 24 neoplastic), to 6 months for 14 (9 osteoporotic and 5 neoplastic) and to 3 months for 11 (7 osteoporotic and 4 neoplastic). Five patients were considered lost to follow-up: these were subjects receiving a different analgesic treatment simultaneously or subjects who died from intervening causes.

During the follow-up visits, patients were asked whether the pain had disappeared, was significantly or only moderately less, had remained unchanged or had worsened com-

care la corretta diffusione del cemento all'interno del corpo vertebrale.

Al termine dell'intervento i nostri pazienti sono rimasti in decubito supino per almeno 60 minuti, previa medicazione a piatto ed applicazione di ghiaccio sulla cute nel punto di ingresso dell'ago. È stato raccomandato il riposo per almeno 7–8 ore. I pazienti, ove consentito dalle condizioni cliniche, sono stati dimessi il giorno seguente dopo una visita di controllo.

Casistica personale

Nel periodo compreso tra il 23/10/2003 ed il 15/01/2007 sono stati sottoposti a vertebroplastica percutanea 101 pazienti, 30 maschi e 71 femmine, di età compresa, al momento del trattamento, fra i 37 e gli 87 anni (media 71,4 anni, mediana 74 anni). Sono stati trattati in totale 173 corpi vertebrali, con la seguente distribuzione: T5 (4), T6 (4), T7 (4), T8 (6), T9 (7), T10 (10), T11 (23), T12 (27), L1 (36), L2 (20), L3 (16), L4 (14), L5 (2). Sono state effettuate in totale 114 sessioni di trattamento; in 9 pazienti, infatti, la procedura è stata ripetuta una o due volte a distanza di tempo per il verificarsi di nuovi crolli vertebrali a livelli limitrofi a quelli precedentemente trattati o per il trattamento di crolli già diagnosticati ma sui quali non si era intervenuti nella prima sessione terapeutica. In un solo caso si è intervenuti nuovamente sulla stessa vertebra già trattata nel corso della prima seduta: il paziente in questione era affetto da metastasi di carcinoma polmonare a livello del soma di L4 e non aveva tratto alcun beneficio dalla prima vertebroplastica. La ripetizione del trattamento ha consentito un miglioramento della sintomatologia algica.

In 64 pazienti (per un totale di 120 metameri trattati) la patologia di base che ha posto indicazione alla procedura è stata una frattura somatica da compressione su base osteoporotica. L'età media di questi pazienti era, al momento del trattamento, di 75,6 anni (mediana 75,5 anni). In 37 pazienti (per un totale di 53 metameri trattati) si è trattato di patologia neoplastica e precisamente di metastasi ossea da carcinoma bronchiale (7 casi), metastasi ossea da melanoma (5 casi), mieloma multiplo (6 casi), localizzazione di linfoma non Hodgkin (5 casi), metastasi ossea da carcinoma prostatico (3 casi), metastasi ossea da carcinoma del pancreas esocrino (1 caso), metastasi ossea da carcinoma gastrico (1 caso), metastasi ossea da carcinoma renale (1 caso), metastasi ossea da carcinoma midollare tiroideo (1 caso), metastasi ossea da carcinoma mammario (3 caso), metastasi ossea da carcinoma del colon (2 casi), angiosarcoma vertebrale (1 caso), emangioma vertebrale (1 caso). L'età media di questi pazienti era, al momento del trattamento, di 63,7 anni (mediana 64 anni).

In 49 pazienti si è intervenuti su più metameri nella stessa sessione di trattamento: in 36 pazienti su 2 metameri, in

pared with before vertebroplasty. Responses were scored from 1 to 5, where 1 indicates complete pain relief, 2 significant pain reduction, 3 moderate reduction, 4 no change and 5 worsening. This qualitative system for pain assessment is known as the visual analogue scale (VAS) score.

Data were analysed, and the success rate was calculated considering significant pain reduction or pain disappearance only (scores 1 and 2) as treatment success. The success rate was calculated on the number of treatment sessions. In addition, we calculated the incidence of intraprocedural cement leaks in the two groups of patients (osteoporotic and neoplastic); application of the χ^2 test to the results enabled us to analyse the relation between vertebral collapse aetiology and complication onset.

Starting with the 51st patient, we integrated clinical and imaging follow-up and studied all patients treated with radiography of the spine and chest: two-view spinal radiography and posteroanterior chest radiography were performed 24 h after the procedure; only the spinal study was repeated 30 days later. Spinal radiography at 24 h allows identification of the presence and location of possible bone-cement leaks; repetition of the examination after 30 days allows further assessment of cement stability and detection of possible secondary vertebral collapse in adjacent vertebrae. The chest radiograph at 24 h investigates the presence of PMMA pulmonary emboli, a rare but possible and potentially fatal event.

Results

In 88% and 84% of the procedures performed on osteoporotic and neoplastic patients, respectively, we achieved pain disappearance or significant reduction. The degree of pain relief achieved within the first 24 h remained constant for the entire duration of the follow-up in both patient groups. All patients who reported significant pain reduction or pain disappearance also experienced an improvement in mobility, unless this was affected by concurrent diseases, and were able to discontinue or reduce their use of analgesic agents. Twelve per cent of osteoporotic patients and 16% of neoplastic patients experienced only moderate symptom regression following the procedure, without improvement during the follow-up. No patient reported pain worsening following treatment.

Among patients with osteoporotic vertebral collapse, five developed pain at another level, leading to a second procedure, which was successful. Among patients with neoplastic vertebral collapse, three developed pain at another vertebral level and only one at the same level. The second procedure succeeded in relieving pain in these patients also.

Complications included small cement leaks in the paravertebral soft tissues (7 cases) (Fig. 1a), intradiscal tissues (6 cases) (Fig. 1b) or the venous plexuses of the epidural

11 su 3, in 2 su 4. Nelle restanti sessioni terapeutiche si è proceduto al trattamento di un singolo metamero.

Valutazione dei risultati

La popolazione di pazienti è stata suddivisa in due gruppi: pazienti affetti da crollo vertebrale osteoporotico e pazienti affetti da localizzazione neoplastica vertebrale. Considerata la finalità antalgica della vertebroplastica percutanea, il parametro fondamentale di valutazione dei risultati è stato in entrambi i gruppi l'efficacia della procedura in termini di riduzione/scomparsa del dolore. L'effetto analgesico è stato verificato in tutti i pazienti immediatamente dopo la procedura, a 24 ore, 15 giorni ed 1 mese; al momento della chiusura del lavoro è stato possibile estendere il follow-up a 9 mesi per 65 pazienti (41 osteoporotici e 24 neoplastici), a 6 mesi per 14 (9 osteoporotici e 5 neoplastici), a 3 mesi per 11 (7 osteoporotici e 4 neoplastici). Cinque pazienti sono stati considerati "persi al follow-up": si tratta di soggetti sottoposti ad una simultanea differente terapia antalgica oppure deceduti per cause intercorrenti.

In occasione delle visite di controllo si è domandato ai pazienti se, rispetto a prima della vertebroplastica, il dolore fosse scomparso, si fosse ridotto in maniera significativa o solo modesta, fosse rimasto invariato o fosse invece peggiorato. Si è assegnato un punteggio da 1 a 5, ove 1 sta per completa remissione del dolore, 2 per sua significativa riduzione, 3 per modesta riduzione, 4 per non variazione ed infine 5 per peggioramento dopo la procedura. Tale sistema di valutazione qualitativa del dolore viene denominato VAS SCORE (dove l'acronimo VAS sta per Visual Analog Scale).

I dati ottenuti sono stati elaborati ed è stata calcolata la percentuale di successo del trattamento, considerando come successo terapeutico unicamente la significativa riduzione del dolore o la sua totale scomparsa (punteggio 1 e 2). La percentuale di successo è stata calcolata sul numero di sessioni di trattamento effettuate. È stata inoltre calcolata l'incidenza delle fughe di cemento osseo intraprocedurali nei due gruppi di pazienti osteoporotici e neoplastici; l'applicazione del test del χ^2 ai risultati ottenuti ci ha consentito di studiare la correlazione tra l'eziologia di un crollo e l'insorgenza di complicanze.

A partire dal cinquantunesimo paziente, si è integrato il follow-up clinico con quello radiologico, sottoponendo tutti i pazienti trattati con vertebroplastica ad un esame radiografico del rachide e del torace: il radiogramma della colonna nelle due proiezioni e quello del torace in proiezione postero-anteriore sono stati eseguiti 24 ore dopo al trattamento; il solo studio del rachide è stato ripetuto dopo 30 giorni. La radiografia della colonna a 24 ore consente di individuare la presenza e la posizione di eventuali leak di cemento osseo; lo stesso esame ripetuto dopo 30 giorni costi-

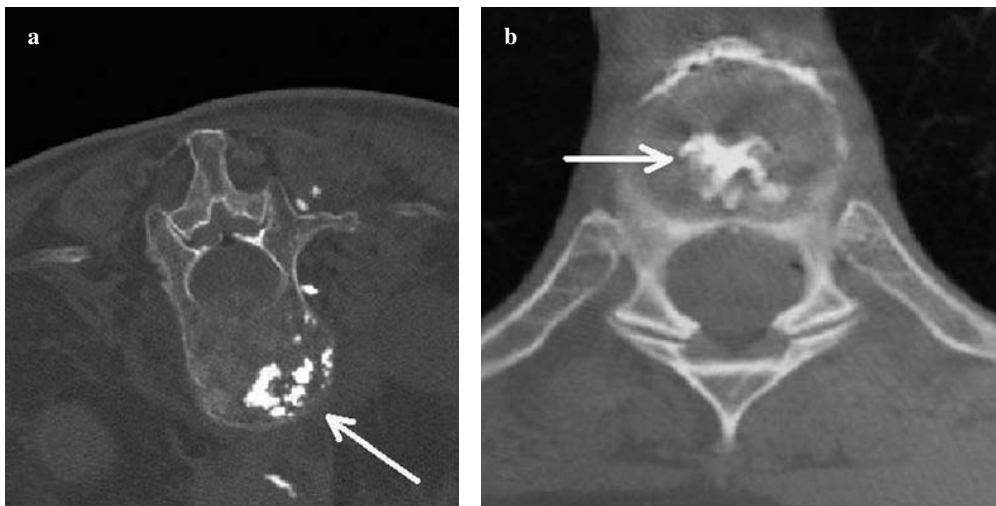


Fig. 1a,b Soft tissue (a) and intradiscal (b) cement leak.

Fig. 1a,b Fuga di cemento nei tessuti molli (a) e intradiscale (b).

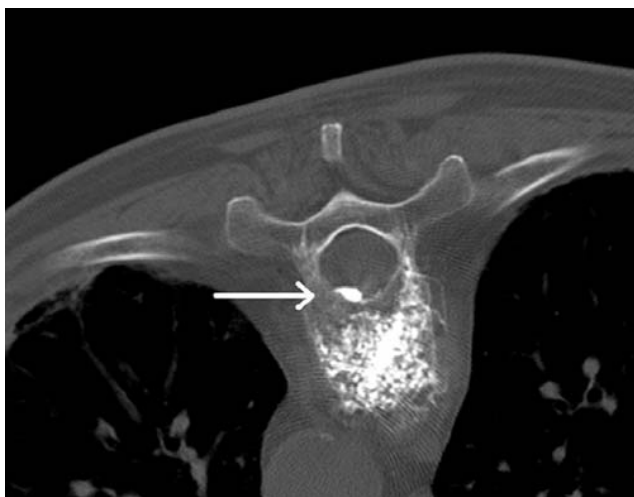

Fig. 2 Cement leak into an epidural vein, computed tomography image.

Fig. 2 Fuga di cemento in una vena epidurale, immagine TC.

space (9 cases) (Fig. 2) and paravertebral space (12 cases) (Fig. 3). Fluoroscopic monitoring allowed the leaks to be detected during the injection phase, and immediate interruption of the injection limited their extent. After waiting a few seconds for the cement to block the leakage route, the injection was resumed. Clinically, all leaks were asymptomatic and did not require treatment. In no case did the cement leak affect the antalgic effect of the procedure, which was achieved in all cases.

Performance of the chest radiographs allowed us to identify four cases of PMMA pulmonary embolism (Figs. 4, 5), none of which caused evident clinical symptoms. Approximately 20% of patients complained of mild pain arising at the treatment site immediately after the procedure, which was associated with haematoma in only one fifth of cases, and resolved rapidly and spontaneously in all cases.

tuisce una verifica della stabilità del cemento iniettato e permette di accertare eventuali crolli secondari nelle vertebre adiacenti a quelle trattate. Il radiogramma del torace a 24 ore indaga la presenza di emboli polmonari di PMMA: evento fortunatamente raro, ma possibile e potenzialmente letale.

Risultati

L'88% e l'84% dei trattamenti effettuati rispettivamente su pazienti affetti da crollo vertebrale osteoporotico e su pazienti affetti da localizzazione neoplastica è stato seguito da scomparsa o significativa riduzione del dolore. Nelle sedi trattate, il livello di analgesia raggiunto entro le prime 24 ore si è mantenuto in entrambi i gruppi di pazienti pressoché costante per la durata del follow-up. Nei casi ad esito positivo, tutti i pazienti, a seguito della riduzione o scomparsa del dolore, hanno beneficiato di un miglioramento della capacità deambulatoria, quando non impedita da patologie concomitanti, ed hanno potuto sospendere o ridurre sensibilmente l'assunzione di farmaci analgesici. Nel 12% dei pazienti osteoporotici trattati e nel 16% di quelli affetti da patologia neoplastica, si è avuta solo una modesta regressione della sintomatologia a seguito della procedura, senza miglioramento nel follow-up. In nessun caso si è registrato un peggioramento della sintomatologia dolorosa a seguito del trattamento.

Nel gruppo di pazienti affetti da crollo osteoporotico la presentazione del dolore ad un altro livello si è verificata in 5 casi. Un secondo trattamento ha fatto seguito, con risultati positivi. Tra i pazienti colpiti da crollo neoplastico il dolore si è ripresentato a livelli diversi in 3 casi e allo stesso livello del metamero già trattato in un solo caso. Anche in

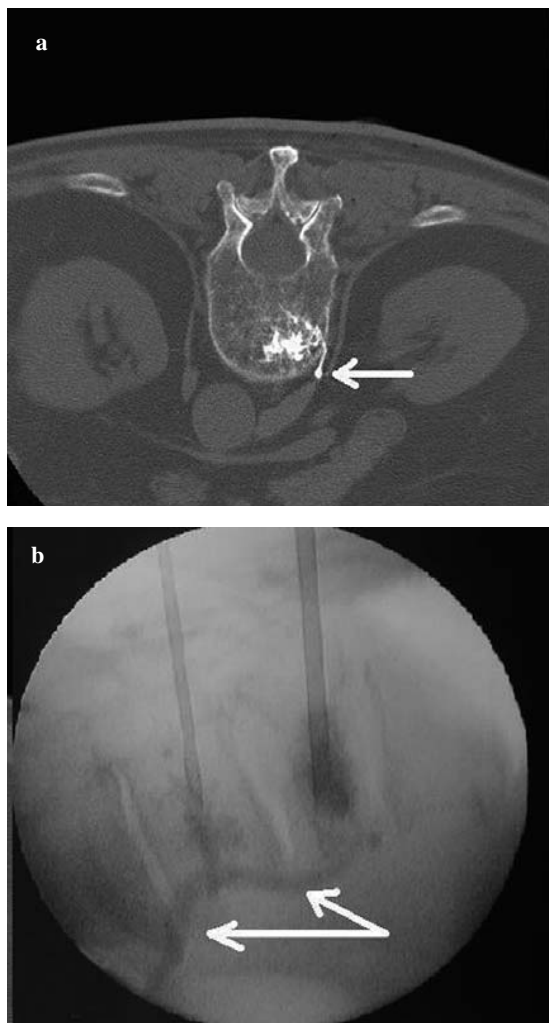


Fig. 3a,b Cement leak into a perivertebral vein, computed tomography image (a). Radioscopic identification during the procedure (b).

Fig. 3a,b Fuga di cemento in una vena perivertebrale, immagine TC (a). Rilievo radioscopico durante la procedura (b).

Discussion

Pain relief is the main goal of vertebroplasty. Although the injected cement does not restore the collapsed vertebra to its original volume, it modifies the vertebra's biomechanical characteristics, making it more resistant to compressive forces [6–8] and preventing further collapse. The resulting internal stabilisation is probably related to the mechanism responsible for complete or partial pain relief, as it reduces stimulation of the intraosseous and periosteal nerve endings by preventing micromotions of the fracture fragments [9, 10]. There is no evidence that pain relief depends on the quantity of cement injected.

In treating osteoporotic vertebral collapse, timing of the procedure is crucial: the earlier the treatment, the greater the degree of pain relief. To this end, the use of imaging tech-

questi pazienti l'esecuzione di una nuova vertebroplastica ha avuto effetto antalgico.

Per quanto riguarda le complicanze, si sono osservate piccole fughe di cemento osseo nei tessuti molli paravertebrali (7 casi: Fig. 1a), intradiscali (6 casi: Fig. 1b) o nei plessi venosi epidurale (9 casi: Fig. 2) e paravertebrale (12 casi: Fig. 3). Il monitoraggio fluoroscopico ha consentito l'individuazione di questi leak già in fase di iniezione: la sua tempestiva sospensione ne ha contenuto l'entità. Una volta trascorse le poche decine di secondi necessarie allo stesso cemento per tamponare la via di fuga, l'inoculazione è stata ripresa. Dal punto di vista clinico, tutti i leak osservati sono stati asintomatici e non hanno richiesto alcun intervento terapeutico. In nessun caso le fughe di cemento hanno compromesso l'effetto antalgico della procedura, che è stato infatti sempre raggiunto.

L'esecuzione dei controlli radiografici del torace ci ha consentito di individuare 4 casi di embolia polmonare da polimetilmetacrilato (Figg. 4, 5), tutti senza sintomatologia evidente sul piano clinico. Circa il 20% dei pazienti, infine, ha lamentato l'insorgenza di una lieve dolenzia in sede di trattamento nell'immediato periodo post-procedurale, associata ad ematoma solo in un quinto dei casi e sempre di rapida e spontanea risoluzione.

Discussione

L'effetto antalgico è il primo obiettivo della vertebroplastica. Il cemento iniettato, pur senza restituire l'originario volume al corpo vertebrale collassato, ne modifica le caratteristiche biomeccaniche, conferendogli maggior resistenza alle forze di compressione [6–8] e prevenendone un ulteriore crollo: la stabilizzazione interna che ne deriva è verosimilmente all'origine della scomparsa o riduzione del dolore, poiché riduce la stimolazione delle terminazioni nervose intraossee e periostali impedendo i micro movimenti reciproci dei frammenti di frattura [9, 10]. Non vi è evidenza scientifica che l'effetto antalgico dipenda dalla quantità di cemento iniettato.

Nel trattamento dei crolli vertebrali osteoporotici è di fondamentale importanza la scelta del tempo terapeutico: l'entità dell'effetto analgesico ottenuto è tanto maggiore quanto più precoce è il trattamento. È quindi utile disporre di metodiche di imaging che permettano di datare l'epoca di insorgenza di una frattura oltre che di porne diagnosi: nel nostro studio ci si è avvalsi della risonanza magnetica, sfruttando i cambiamenti di segnale della spongiosa ossea in base all'età della frattura [11]: le fratture acute e quelle subacute con meno di 30 giorni sono ipointense nelle sequenze T1 pesate ed iperintense in quelle T2 pesate e STIR (Short T Inversion Recovery). Possono diventare isointense con il restante tessuto osseo normale dopo la somministra-

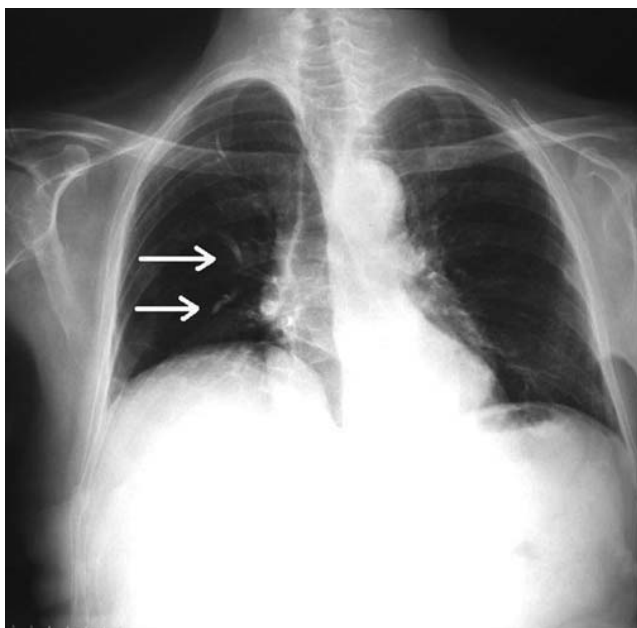


Fig. 4 Bone cement pulmonary embolism, posterior-anterior view.

Fig. 4 Embolizzazione polmonare da cemento osseo, proiezione post-ant.

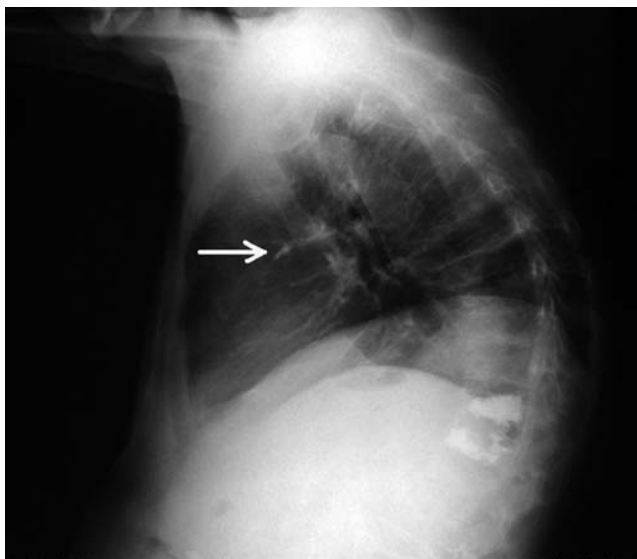


Fig. 5 Bone cement pulmonary embolism, lateral view.

Fig. 5 Embolizzazione polmonare da cemento osseo, proiezione laterale.

niques able to date the time fracture onset and diagnose them is useful. In our study, we used MRI, exploiting the signal changes in trabecular bone to determine fracture age [11]. Acute and subacute fractures (less than 30 days old) are hypointense in T1-weighted sequences and hyperintense in T2-weighted and short tau inversion recovery (STIR) sequences. They may become isointense to the remaining healthy bone after gadolinium administration. Approxi-

zione di gadolinio. Circa un mese dopo la frattura la maggior parte delle lesioni diventa isointensa con il tessuto osseo normale, sia nelle sequenze T1 che in quelle T2. Quando vi è una significativa sclerosi le sedi di frattura appaiono ipointense sia in T1 che in T2.

Abbiamo fatto ricorso ad uno studio TC in tutte le occasioni in cui si è ritenuto utile indagare l'integrità del muro somatico posteriore (specie nelle localizzazioni vertebrali neoplastiche): la sua discontinuità, specie se associata alla retrospulsione di un frammento osseo, aumenta il rischio di leak e di conseguente compressione delle strutture midollari nel canale vertebrale [12].

Per quanto riguarda la metodica di imaging utilizzata durante la procedura, si è fatto ricorso alla doppia guida fluoroscopica e tomografica in 113 procedure su 114. In un'unica occasione il trattamento percutaneo si è svolto con la sola guida radioscopica con arco a "C" in sala angiografica, a causa di un guasto del macchinario TC durante la procedura: trattandosi del penultimo metamero lombare, il rischio di paraplegia era nullo. Diversamente, se l'avaria all'impianto TC si fosse verificata durante il trattamento di una vertebra cervicale o toracica, non avremmo ritenuto prudente proseguire sotto il solo controllo fluoroscopico, essendo la probabilità di generare complicanze neurologiche permanenti molto più alta: non sono a noi noti casi di complicanze neurologiche permanenti segnalati in letteratura verificatisi a seguito di procedure effettuate con l'ausilio della guida TC, che pertanto noi riteniamo preferibile.

È peraltro doveroso segnalare come oggi, nella maggioranza dei centri, la sola guida fluoroscopica sia considerata sufficiente nella maggior parte dei trattamenti, riservando la guida TC a soli casi selezionati (vertebre cervicali, toraciche alte o significative alterazioni morfologiche o rotoscoliotiche del segmento scheletrico da trattare) [13–16]. Il monitoraggio fluoroscopico resta comunque insostituibile nel controllo real time dell'iniezione e progressione del cemento, consentendo il precoce riconoscimento di eventuali leak venosi o paravertebrali che potrebbero rendere necessaria una rapida interruzione o sospensione del trattamento. Il cautelativo utilizzo della guida TC nelle sole circostanze sopra citate consente inoltre di ridurre la dose raggi al paziente, i tempi ed i costi della procedura.

Nella nostra esperienza, su 173 vertebre trattate si sono osservate fughe di PMMA in 34 casi (Tabella 1): 21 di questi leak hanno interessato i plessi venosi paravertebrali o epidurali, costituendo una potenziale origine di emboli polmonari (che tuttavia si possono verificare anche in assenza di evidente leak venoso), mentre in 13 casi si è trattato di fughe nei tessuti molli paravertebrali o intersomatiche. Ordinando i leak osservati in funzione della patologia che aveva posto indicazione per il trattamento con vertebroplastica ed elaborando i dati ottenuti, ricaviamo i seguenti dati: nelle

mately 1 month after a fracture, the majority of lesions becomes isointense to normal bone in both T1 and T2 sequences. When there is significant sclerosis, the fracture site appears hypointense in both T1 and T2.

We used CT in all cases in which we felt it necessary to investigate posterior wall integrity (especially in neoplastic vertebral lesions): posterior wall discontinuity, above all when associated with a retropulsed bone fragment, increases the risk of leakage and subsequent compression of medullary structures in the spinal canal [12].

With regard to intraprocedural imaging, we used combined fluoroscopic and CT guidance in 113 of 114 procedures. In one case only did we perform the procedure in the angiography suite using fluoroscopic C-arm guidance alone; this was due to a breakdown of the CT unit during the procedure. However, as the vertebra being treated was L4, the risk of paraplegia was nonexistent. In contrast, if the CT breakdown had occurred while treating a cervical or thoracic vertebra, we would not have considered it safe to proceed under fluoroscopic guidance alone, as the likelihood of permanent neurological complications would have been much higher. The literature shows that the only cases of permanent neurological complications occurred following procedures done without CT guidance. We therefore consider CT guidance advisable.

It should, however, be noted that most centres consider fluoroscopic guidance alone sufficient in most procedures and reserve CT for selected cases (cervical, high thoracic vertebrae or significant morphological or rotoscoliotic alterations of the skeletal segment being treated) [13–16]. Fluoroscopic imaging remains irreplaceable for real-time monitoring of cement injection and distribution, allowing early detection of venous or paravertebral leaks requiring prompt interruption or suspension of the procedure. Conservative use of CT guidance limited to the cases described above, however, allows for lower doses and reduced procedure time and costs.

In our experience, out of 173 vertebrae treated, PMMA leaks occurred in 34 cases (Table 1): 21 involved the paravertebral or epidural venous plexuses, creating a potential source of pulmonary emboli (which may, however, arise also in the absence of evident venous leaks), whereas in 13 cases, they involved the paravertebral or intersomatic soft tissue. By ordering the leaks observed according to the indication for vertebroplasty, we derived the following data: of 120 treated osteoporotic vertebrae, 23 cases developed leaks, equal to 19% of procedures; of these, 14 were venous (61%) and nine paravertebral or discal (39%). Of the 53 treated neoplastic vertebrae, 11 cases had leaks, equal to 21% of procedures, of which seven were venous (64%) and four paravertebral (36%).

The different incidence of cement leaks between osteoporotic patients and neoplastic patients, assessed with the χ^2 test, was not statistically significant ($p>0.05$). Consequently, the results of our study are in disagreement with those re-

120 vertebre osteoporotiche trattate si sono verificati leak in 23 casi, pari al 19% delle procedure, dei quali 14 venosi (61%) e 9 paravertebrali o discali (39%). Tra le 53 vertebre affette da patologia neoplastica e sottoposte a procedura sono state accertate fughe di cemento in 11 casi, pari al 21% dei trattamenti, delle quali 7 venose (64%) e 4 paravertebrali (36%).

La differenza nell'incidenza dei leak accertati tra i pazienti affetti da crollo osteoporotico rispetto a quelli verificatisi nei pazienti affetti da frattura su base neoplastica, valutata con il test del χ^2 , non è statisticamente significativa ($p>0,05$). I risultati del nostro studio, quindi, sono in disaccordo con quelli di altri autori [12, 17] che associano alla natura tumorale di un crollo vertebrale sottoposto a vertebroplastica un aumentato rischio di fughe di cemento osseo, identificandone la causa nell'azione erosiva della neoplasia sulla limitante somatica.

Nonostante la ricca vascolarizzazione delle lesioni vertebrali neoplastiche, la natura dei crolli trattati è anche risultata statisticamente ininfluenza nella determinazione di un leak venoso piuttosto che paravertebrale/disciale non venoso.

I risultati del nostro studio dimostrano come la vertebroplastica percutanea sia efficace nel ridurre il dolore provocato da localizzazione neoplastica e da fratture osteoporotiche. I pazienti che abbiamo sottoposto alla procedura hanno riferito la scomparsa o la significativa riduzione del dolore immediatamente dopo la procedura e dopo 24 ore nel 88% dei casi quando colpiti da crollo osteoporotico, e nel 84% quando affetti da localizzazione neoplastica. Questi dati confermano quelli di altri autori riportanti alte percentuali di successo [4, 5, 18–21]. In nessun soggetto si è avuto un peggioramento della sintomatologia, mentre i pazienti che non hanno tratto sollievo in maniera significativa dal trattamento erano affetti da fratture datate oltre sei mesi.

Il nostro follow-up clinico ha previsto controlli a 15 e 30 giorni, ripetuti a 3, 6 e 9 mesi. La riduzione del dolore ottenuta nella sede trattata immediatamente dopo la procedura si è mantenuta costante per la durata del follow-up in tutti i pazienti.

Nei pazienti neoplastici la ricomparsa del dolore nella sede trattata o in altri livelli è condizionata dalla progressione della malattia. La recidiva non controindica peraltro la ripetizione della procedura; nella nostra esperienza, 3 dei 37 pazienti neoplastici trattati sono stati sottoposti con successo ad una nuova procedura in seguito all'estensione della malattia ad altri metameri o a recidiva nello stesso già trattato. Recidive del dolore in pazienti colpiti da crolli osteoporotici possono essere causate dalla frattura di metameri adiacenti: alcuni studi ipotizzano una relazione tra le rinvigorite caratteristiche biomeccaniche della vertebra trattata ed il crollo dei metameri osteopenici adiacenti [22, 23]. La naturale tendenza della malattia osteoporotica a produrre fratture vertebrali multiple in metameri adiacenti

Table 1 Venous and paravertebral leaks observed in our study, grouped by primary disease

	Treated vertebrae	Venous leaks	Paravertebral/discal leaks	
Osteoporotic vertebrae	120	14	9	23
Neoplastic vertebrae	53	7	4	11
Total leaks		21	13	34
Total vertebrae	173			

Tabella 1 Leak venosi e paravertebrali occorsi nella nostra casistica, raggruppati per patologia di fondo

	Vertebre trattate	Leak venosi	Leak paravertebrali/discali	
Vertebre osteoporotiche	120	14	9	23
Vertebre neoplastiche	53	7	4	11
Totale leak		21	13	34
Totale vertebre	173			

ported by other authors [12, 17] who found vertebroplasty of neoplastic vertebral collapse to be associated with a higher risk of cement leakage, attributing the cause to end-plate erosion by the neoplasm.

Despite the rich vascularity of neoplastic vertebral lesions, the nature of the vertebral fractures treated was not found to correlate statistically with venous or nonvenous paravertebral/discal leaks.

The results of our study demonstrate the efficacy of percutaneous vertebroplasty in reducing pain induced by neoplastic lesions and osteoporotic compression fractures. Patients treated with the procedure reported complete or partial pain relief immediately after the procedure: 24 h after in 88% of cases of osteoporotic fractures and in 84% of cases of neoplastic fractures. These data confirm the high success rates reported by other authors [4, 5, 18–21]. No patient reported pain worsening, whereas patients who failed to benefit significantly from the procedure were affected by fractures more than 6 months old.

Clinical follow-up involved visits at 15 and 30 days and at 3, 6 and 9 months. Pain reduction achieved immediately after the procedure remained constant throughout the follow-up in all patients.

In neoplastic patients, the reappearance of pain at the treated site or at other levels is dependent on disease progression. Recurrence is not, however, a contraindication for repeat procedures; in our experience, three out of 37 neoplastic patients were treated successfully with a second procedure following disease extension to other vertebrae or recurrence in a treated vertebra. Pain recurrence in patients with osteoporotic vertebral collapse may be related to the fracture of adjacent vertebrae: some studies have hypothesised a relationship between the strengthened biomechanics of a treated vertebra and the collapse of adjacent osteoporot-

entro un breve spazio di tempo osservata da altri autori [24], associata alla perdita di sostanza ossea che si verifica nei corpi vertebrali adiacenti a quelli interessati da un crollo [25], tenderebbe a minimizzare il ruolo della vertebra sottoposta a vertebroplastica nella patogenesi di queste nuove fratture. Nella nostra esperienza, in 8 dei 64 pazienti (pari al 12,5%) sottoposti a vertebroplastica per il trattamento di una frattura osteoporotica si sono verificati nuovi crolli in metameri limitrofi, sempre entro 30 giorni dall'esecuzione della procedura. In tutti i casi il trattamento delle nuove fratture ha consentito di risolvere la sintomatologia algica.

Il riscontro di 3 casi asintomatici di embolia polmonare da polimetilmetacrilato, diagnosticati casualmente in pazienti trattati con vertebroplastica che si erano successivamente sottoposti al routinario controllo radiografico del torace in vista di un intervento chirurgico, unitamente al crescente numero di casi analoghi segnalati in letteratura [26–30], ci ha fatto sentire la necessità di adottare un sistema di follow-up radiologico, da affiancare a quello clinico già in corso, capace di individuare precocemente questo tipo di complicanza. La marcata radioopacità del cemento osseo, decisamente superiore a quella dell'osso nativo, rende semplice l'identificazione degli emboli. Si è così deciso di sottoporre a radiografia del torace tutti i pazienti trattati con vertebroplastica 24 ore dopo la procedura; nella stessa occasione si effettua un radiogramma del rachide, da ripetersi poi a 30 giorni in concomitanza con la visita di controllo.

Il nostro follow-up strumentale si pone così i seguenti scopi:

- *il riconoscimento precoce delle embolie polmonari da PMMA;*
- *il controllo della disposizione del cemento iniettato;*

ic vertebrae [22, 23]. The natural tendency of osteoporosis to produce multiple fractures in adjacent vertebrae within a short time interval noted by other authors [24], associated with the bone loss occurring in vertebrae adjacent to those affected by collapse [25], would tend to minimise the role of the treated vertebra in the pathogenesis of these new fractures. In our experience, eight out of 64 patients (12.5%) undergoing vertebroplasty for an osteoporotic fracture developed collapse of adjacent vertebrae within 30 days of the procedure. In all cases, treatment of the new fracture achieved pain relief.

The finding of three asymptomatic cases of pulmonary embolism due to PMMA, incidentally detected in patients who subsequently underwent routine preoperative chest X-ray, combined with the growing number of similar cases reported in the literature [26–30], prompted us to add radiological follow-up to the clinical follow-up already in place to ensure early detection of this type of complication. The marked opacity of bone cement, far greater than that of native bone, makes emboli identification easy. We thus decided to perform chest radiography 24 h after vertebroplasty on all treated patients; on this occasion, we also obtained a spinal radiograph, which was repeated at the follow-up visit at 30 days.

Our imaging follow-up has the following aims:

- To detect PMMA pulmonary emboli early on
- To check distribution of the injected cement
- To search for secondary fractures involving other vertebral levels

The sensitivity of the adopted protocol has been confirmed by one of the 51 patients included in the radiological follow-up who showed small high-density nodules (higher than the density of normal bone) in the left subclavian pulmonary region, referable to PMMA emboli. As with the patients with an incidental diagnosis, this patient was also asymptomatic. The frequent reports of frankly symptomatic cases, some with negative outcome, should not, however, lead us to underestimate this complication [27, 28], above all in consideration of the high prevalence of chronic bronchopulmonary disease among our patients (on average aged over 70).

Our decision to use conventional radiology for the follow-up provides the protocol with the basic features of quality: effectiveness and efficiency. It is effective in terms of sensitivity and efficient in terms of cost, intended both as health care costs and patient radiation dose (Table 2): performance of the three radiographic follow-up studies involves absorption of a mean dose of 2.02 mSv. A patient undergoing the same number of follow-up CT studies of the same body districts would absorb an 8.5-times higher dose.

Finally, none of the patients in our series experienced symptomatic complications other than temporary discomfort at the site of percutaneous access, which was reported

Table 2 Absorbed radiation dose during radiographic and computed tomography (CT) exams, and CT/radiography absorption ratio for equivalent districts

	X-rays	CT	CT/X-rays
Chest	0.02	7.7	385
Dorsal spine	0.7	4.4	6.3
Lumbar spine	1.3	5.1	3.9

Tabella 2 Dose assorbita (mSv) nel corso di indagini Rx e TC e rapporto assorbimento TC/Rx per distretti equivalenti

	Rx	TC	TC/Rx
Torace	0,02	7,7	385
Rachide dorsale	0,7	4,4	6,3
Rachide lombosacrale	1,3	5,1	3,9

- la ricerca di fratture secondarie alla procedura, eventualmente verificatesi ad altri livelli.

A conferma della sensibilità del protocollo adottato, in uno dei 51 pazienti già inclusi nel follow-up radiologico sono state identificate piccole formazioni nodulari a densità elevata (superiore a quella dell'osso normale) in sede polmonare subclaveare sinistra, attribuibili ad embolizzazione da polimetilmetacrilato. Anche questo paziente, come quelli oggetto di diagnosi occasionale, non lamentava sintomi riferibili ad embolia polmonare; il riscontro in letteratura di alcuni casi francamente sintomatici, talora ad evoluzione infausta, non ci deve però far sottovalutare questa complicanza [27, 28], soprattutto in considerazione dell'alta prevalenza di broncopneumopatie croniche tra i nostri pazienti (mediamente ultrasessantenni).

La scelta della radiologia tradizionale quale metodica di imaging da utilizzare nel follow-up dei pazienti trattati fa acquisire al nostro protocollo le caratteristiche fondamentali della "qualità": efficacia ed efficienza. Esso è efficace per la sua sensibilità, mentre è efficiente in termini di "costo", inteso sia come spesa sanitaria, sia come irradiazione del paziente (Tabella 2): l'esecuzione dei tre controlli radiografici in questione comporta l'assorbimento di una dose media di 2,02 mSv. Un paziente sottoposto allo stesso numero di controlli TC dei medesimi distretti assorbirebbe una dose 8,5 volte superiore.

Infine, nella nostra casistica non si è presentata alcuna complicanza sintomatica, fatta eccezione per il transitorio fastidio nella zona dell'accesso percutaneo, riferito da circa il 20% dei pazienti e associato ad ematoma in un quinto dei casi.

by approximately 20% of patients and associated with haematoma in one fifth of cases.

Conclusions

Percutaneous vertebroplasty is a minimally invasive and effective procedure for relieving pain associated with osteoporotic or neoplastic vertebral collapse. Complications are rare and generally well tolerated; for this to remain true, it is important to select patients accurately, use combined fluoroscopic and CT guidance to check the needle route and monitor the injection in real time, and to carefully establish the volume of cement to be injected. Pain relief is independent of the amount of cement injected, which is, in contrast, directly related to the risk of leakage and complications.

Our radiological follow-up aims to detect cement pulmonary emboli early on, which is an uncommon but possible and potentially fatal complication. The method's high sensitivity and low cost in economic and biological terms justifies adoption of this follow-up protocol by the various centres offering vertebroplasty. Other follow-up imaging modalities have already been reported in the literature, but their use is aimed at studying the treated spine only [31].

Conclusioni

La vertebroplastica percutanea è una procedura poco invasiva e di provata efficacia nella terapia antalgica dei crolli vertebrali su base osteoporotica o neoplastica. Le complicanze sono rare e generalmente ben tollerate, ma per mantenerle tali è importante selezionare accuratamente i pazienti, usufruire della doppia guida radioscopica-tomodensitometrica per controllare il tragitto dell'ago e monitorare in tempo reale la fase di iniezione, stabilire con attenzione il volume di cemento da iniettare. L'effetto antalgico è indipendente dalla quantità inoculata, che è invece direttamente proporzionale al rischio di stravasi e complicanze.

Il protocollo di follow-up radiologico che abbiamo adottato è volto all'identificazione precoce dell'embolia polmonare da cemento osseo: una complicanza poco frequente, ma possibile e potenzialmente letale. L'elevata sensibilità della metodica di imaging prescelta e il suo basso costo in termini economici e di irradiazione, giustificherebbero l'adozione del follow-up presso i vari centri che praticano la vertebroplastica, semplificandone inoltre l'applicazione presso qualsiasi altra unità di Radiologia. Altri sistemi di monitoraggio strumentale sono già presenti in letteratura, ma si pongono come obiettivo lo studio del solo rachide trattato [31].

References/Bibliografia

- McGraw JK, Cardella J, Barr JD et al (2003) Society of Interventional Radiology Improvement Guidelines for Percutaneous Vertebroplasty. *J Vasc Interv Radiol* 14:S311–S315
- Barr JD, Mathis JM, Barr MS et al (2000) Standard for the performance of percutaneous vertebroplasty. In: American College of Radiology standards. American College of Radiology (Res 14), Reston, pp 373–380
- Kallmes DF, Jensen ME (2003) Percutaneous vertebroplasty. *Radiology* 229:27–36
- Cohen JE, Lylyk P, Ceratto R et al (2004) Percutaneous vertebroplasty: technique and results in 192 procedures. *Neurol Res* 26:41–49
- Hodler J, Peck D, Gilula LA (2003) Midterm outcome after vertebroplasty: predictive value of technical and patient-related factors. *Radiology* 227:662–668
- Molloy S, Mathis JM, Belkoff SM. (2003) The effect of vertebral body percentage fill on mechanical behavior during percutaneous vertebroplasty. *Spine* 28:1549–1554
- Belkoff SM, Mathis JM, Jasper LE. (2002) Ex vivo biomechanical comparison of hydroxyapatite and polymethylmethacrylate cements for use with vertebroplasty. *AJNR Am J Neuroradiol* 23:1647–1651
- Crow E, Holden L, Danjoux C et al (2004) Successful salvage using percutaneous vertebroplasty in cancer patients with painful spinal metastases or osteoporotic compression fractures. *Radiat Oncol* 70:265–267
- Dion JE (2001) Percutaneous vertebroplasty. *Medica Mundi* 45:20–28
- Weger M (2003) Vertebroplasty for metastasis. *Med Oncol* 20:203–210
- Do HM (2000) Magnetic resonance imaging in the evaluation of patients for percutaneous vertebroplasty. *Top Magn Reson Imaging* 11:235–244
- Mathis J, Wong W (2003) Percutaneous vertebroplasty: technical considerations. *JVIR* 14:953–960
- Carrino J, Chan R, Vaccaro A (2004) Vertebroplasty and kyphoplasty. *Sem Roentgenol* 39:68–84
- Wilfred C, Peh W, Gilula L (2005) Percutaneous vertebroplasty: an update. *Sem Ultrasound CT MRI* 26:52–64
- Anselmetti GC, Corgnier A, Debernardi F, Regge D (2004) Il trattamento delle fratture vertebrali dolorose con vertebroplastica. Risultati e complicanze. *Radiol Med* 110:262–272
- Zoarski G, Stallmeyer M, Obuchowski A (2002) Percutaneous vertebroplasty: A to Z. *Tech Vasc Intervent Radiol* 5:223–238
- Kim SH, Kang HS, Choi JA, Ahn JM (2004) Risk factors of new compression fractures in adjacent vertebrae after percutaneous vertebroplasty. *Acta Radiol* 45:440–445
- Andreula C, Muto M, Leonardi M (2004) Interventional spinal procedures. *Eur J Radiol* 50:112–119
- Mehbod A, Aunoble S, Le Huec JC (2003) Vertebroplasty for osteoporotic spine fracture: prevention and treatment. *Eur Spine J* 12:S155–S162

20. Gangi A, Guth S, Imbert JP et al (2003) Percutaneous vertebroplasty: indications, technique and results. *Radiographics* 23:e10
21. McGraw JK, Lippert JA, Minkus KD et al (2002) Prospective evaluation of pain relief in 100 patients undergoing percutaneous vertebroplasty: results and follow up. *J Vasc Interv Radiol* 13:883–886
22. Uppin AA, Hirsch JA, Centenera LV et al (2003) Occurrence of new vertebral body fracture after percutaneous vertebroplasty in patients with osteoporosis. *Radiology* 226:119–124
23. Lindsay R, Silverman S, Cooper C et al (2001) Risk of new vertebral fracture in the year following a fracture. *JAMA* 285:320–323
24. Wasnich U (1996) Vertebral fracture epidemiology. *Bone* 18:S179–S183
25. Masala S, Schillaci O, Massari F et al (2005) MRI and bonescan imaging in the preoperative evaluation of painful vertebral fractures treated with vertebroplasty and kyphoplasty. *In Vivo* 19:1055–1060
26. Pleser M, Roth R, Wordsorfer O et al (2004) Pulmonary embolism caused by PMMA in percutaneous vertebroplasty. Case report and review of the literature. *Unfallchirurg* 107:807–811
27. Chen HL, Wong CS, HO ST et al (2002) A lethal pulmonary embolism during percutaneous vertebroplasty. *Anesth Analg* 95:1060–1062
28. Stricker K, Orlor R, Yen K et al (2004) Severe hypercapnia due to pulmonary embolism of polymethylmetacrilate during vertebroplasty. *Anesth Analg* 98:1184–1186
29. Jee S, Sang H, Sang K (2002) Pulmonary embolism of polymethylmethacrylate after percutaneous vertebroplasty. *Spine* 19:E416–E418
30. Masala S, Roselli M, Massari F et al (2004) Radiofrequency heat ablation and vertebroplasty in the treatment of neoplastic vertebral body fractures. *Anticancer Res* 24:3129–3133
31. Tanigawa N, Komemushi A, Kariya S et al. (2006) Radiological follow-up of new compression fractures following percutaneous vertebroplasty. *Cardiovasc Intervent Radiol* 29:92–96