

## Fifteen years' experience with transjugular intrahepatic portosystemic shunt (TIPS) using bare stents: retrospective review of clinical and technical aspects

### *Esperienza di quindici anni di shunt intraepatico porto-sistemico (TIPS) mediante utilizzo di stent non ricoperti: analisi retrospettiva degli aspetti clinici e tecnici*

C. Gazzera<sup>1</sup> • D. Righi<sup>1</sup> • F. Valle<sup>1</sup> • A. Ottobrelli<sup>2</sup> • M. Grosso<sup>3</sup> • G. Gandini<sup>1</sup>

<sup>1</sup>Diagnostic and Interventional Radiology Institute, A.S.O. San Giovanni Battista, Via Genova 3, 10126 Turin, Italy

<sup>2</sup>Gastroenterology and Hepatology Division, A.S.O. San Giovanni Battista, C.so Bramante 88, 10126 Turin, Italy

<sup>3</sup>Radiology Service, Ospedale Santa Croce e Carle, Via Coppino 26, 12100 Cuneo, Italy

Correspondence to: C. Gazzera, Tel.: +39-011-6336311, Fax: +39-011-6960310, e-mail: carlogazzera@inwind.it

Received: 7 December 2007 / Accepted: 9 May 2008 / Published online: 11 December 2008

© Springer-Verlag 2008

#### Abstract

**Purpose.** The authors present a retrospective analysis of a large series of patients who underwent transjugular intrahepatic portosystemic shunt (TIPS) placement.

**Materials and methods.** Between March 1992 and December 2006, 658 patients were referred to our centre for TIPS placement. Indications for the procedure were digestive tract bleeding (52.8%), refractory ascites (35.3%), preservation of portal vein patency prior to liver transplantation (3.0%) and thrombosis of the suprahepatic veins (2.3%). Other indications (6.6%) included pleural ascites, portal thrombosis and hepatorenal and hepatopulmonary syndromes. All patients were evaluated with colour Doppler ultrasonography and in a few cases with computed tomography. The portal system was punctured under sonographic guidance. Wallstent, Palmaz and Nitinol thermosensitive stents were used. Embolisation of persistent varices was performed in 6.8% of cases.

**Results.** Technical success was 98.9%. During a 1,500-day follow-up, the cumulative incidence of stent revision was 25.7% (Nitinol), 32.9% (Wallstent) and 1.8% (Palmaz). Mortality rates were 31.1%, 38.5% and 56.4%, respectively. The technical complications included six cases of heart failure, six of haematemesis, three of stent migration, two of intrahepatic haematoma and one of haemoperitoneum. Eight patients with severe portosystemic encephalopathy (PSE) were treated with a reduction stent.

#### Riassunto

**Obiettivo.** Gli autori presentano un'analisi retrospettiva di un'ampia casistica di pazienti sottoposti a TIPS.

**Materiali e metodi.** Sono giunti al nostro centro per la TIPS 658 pazienti tra il marzo 1992 e il dicembre 2006. Le indicazioni alla procedura erano: sanguinamento digestivo (52,8%), ascite refrattaria (35,3%), "tutela" della pervietà portale pre-trapianto epatico (3,0%), trombosi delle vene sovraepatiche (2,3%). Altre indicazioni (6,6%) erano ascite pleurica, trombosi portale, sindrome epato-renale ed epato-polmonare. I pazienti sono stati studiati con ecocolor doppler, raramente con tomografia computerizzata; la puntura portale è stata ecoguidata. Sono stati impiegati stent Palmaz, Wallstent e termoespandibili. Nel 6,8% dei casi sono state embolizzate varici persistenti.

**Risultati.** Il successo tecnico è stato del 98,9%. Durante un follow-up di 1500 giorni, l'incidenza cumulativa di reintervento sugli stent è stata del 25,7% (Nitinol), 32,9% (Wallstent) e 1,8% (Palmaz); la mortalità è stata rispettivamente 31,1%, 38,5% e 56,4%. Le complicanze tecniche sono state: 6 insufficienze cardiache, 6 emoblie, 3 migrazioni di stent, 2 ematomi intraepatici ed 1 emoperitoneo. Otto pazienti con encefalopatia porto-sistemica (PSE) grave sono stati trattati con stent riduttore.

**Conclusioni.** La TIPS è sicura ed efficace, può rappresentare un ponte all'OLT. L'ecografia ha un ruolo fondamentale nello studio preliminare, durante la puntura

**Conclusions.** TIPS placement is safe and effective and may act as a bridge to liver transplantation.

Ultrasonography plays a fundamental role in the preliminary assessment, in portal vein puncture and during the follow-up. Stent patency is satisfactory.

**Keywords** TIPS · Interventional radiology · Liver failure · Portal hypertension

*portale e nel follow-up. La pervietà degli stent è soddisfacente.*

**Parole chiave** TIPS · Radiologia interventistica · Insufficienza epatica · Ipertensione portale

## Introduction

Transjugular intrahepatic portosystemic shunt (TIPS) insertion was introduced into clinical practice more than 20 years ago for the treatment of portal hypertension and its complications. A number of controlled trials have compared the efficacy of TIPS versus medical and endoscopic treatment in preventing variceal bleeding and treating refractory ascites, to date the universally accepted indications for TIPS [1–7]. Guidelines for the procedure have been established on the basis of technical angiographic aspects, clinical and laboratory prognostic factors and complication rate. Less common indications, some of which are not universally accepted, have been investigated by uncontrolled studies conducted on small patient series. These include portal thrombosis, Budd-Chiari syndrome, pleural ascites [8–10], hepatopulmonary syndrome (HPS) [11], hepatorenal syndrome (HRS) [3, 12–17], prophylaxis of intraoperative bleeding in cirrhotic patients with portal hypertension who are candidates for major abdominal surgery [8, 18, 19] and maintenance of portal vein patency prior to orthotopic liver transplantation (OLT) [20, 21].

We retrospectively reviewed a large series of patients who underwent TIPS over a 15-year period at a referral centre and compared the data with the literature with the aim of providing useful radiological and clinical information for multidisciplinary management of cirrhotic patients with complicated portal hypertension.

## Materials and methods

Between March 1992 and December 2006, 658 patients (432 males and 226 females, age range 4–85 years, mean age 56.2 years) with cirrhosis and portal hypertension of varying aetiology (Table 1) were referred to our centre for TIPS placement. The severity of the hepatic disease was judged according to the Child-Pugh classification: 18.9% patients were Child A, 55.9% were Child B, and 25.2% were Child C. Indications for TIPS placement are summarised in Table 2. Fourteen patients had previously undergone liver transplantation and were being treated for

## Introduzione

*Da oltre 20 anni lo shunt intraepatico porto-sistemico (TIPS) è stato introdotto nella pratica clinica per il trattamento dell'ipertensione portale e delle sue complicanze. Numerosi trials controllati hanno comparato l'efficacia della TIPS con la terapia medica ed endoscopica nella profilassi del sanguinamento da varici e nel trattamento dell'ascite refrattaria, che rimangono le principali indicazioni, univocamente condivise [1–7]; le linee guida alla procedura sono state tracciate sulla base di aspetti tecnici angiografici, fattori prognostici clinico-laboratoristici ed incidenza di complicanze. Indicazioni più rare ed oggetto di studi non controllati condotti su piccoli gruppi di pazienti, alcune delle quali non uniformemente accettate sono: la trombosi portale, la sindrome di Budd-Chiari, l'ascite pleurica [8–10], la sindrome epato-polmonare (HPS) [11], la sindrome epato-renale (HRS) [3, 12–17], la profilassi del sanguinamento intraoperatorio in pazienti cirrotici con ipertensione portale candidati ad interventi di chirurgia addominale maggiore [8, 18, 19] e la tutela della pervietà portale pre-trapianto epatico (OLT) [20, 21].*

*Scopo di questo lavoro è analizzare retrospettivamente, confrontandoli con una revisione della letteratura, i dati di un'ampia casistica di pazienti sottoposti a TIPS nell'arco di quindici anni presso un centro di riferimento al fine di fornire informazioni tecniche radiologiche e cliniche utili nella gestione multidisciplinare del paziente cirrotico con ipertensione portale complicata.*

## Materiali e metodi

*Dal marzo 1992 al dicembre 2006 sono giunti al nostro Istituto per essere sottoposti a TIPS 658 pazienti, 432 maschi e 226 femmine, d'età compresa tra 4 e 85 anni, con età media di 56,2 anni. I pazienti erano affetti da cirrosi con ipertensione portale riconducibile a diverse eziologie (Tabella 1). La gravità dell'epatopatia è stata giudicata in base alla classificazione di Child-Pugh: tra tutti gli afferiti il 18,9% era CHILD A, il 55,9% era CHILD B, il 25,2% era CHILD C. Le indicazioni alla TIPS sono riassunte in Tabella 2.*

**Table 1** Aetiology of cirrhosis

	Number	%
Infectious, viral (HCV, HBV)	343	52.1
Alcoholic	219	33.3
Cryptogenic	67	10.2
Budd-Chiari syndrome	15	2.3
Biliary cirrhosis	14	2.1

HCV, hepatitis C virus; HBV, hepatitis B virus

**Tabella 1** Eziologia della cirrosi

	N	%
Infettiva virale (HCV, HBV)	343	52,1
Alcolica	219	33,3
Criptogenica	67	10,2
Sindrome di Budd-Chiari	15	2,3
Cirrosi biliare	14	2,1

HCV, virus dell'epatite C; HBV, virus dell'epatite B

refractory ascites (n=6), pleural ascites (n=4), bleeding (n=2) and recurrent Budd-Chiari syndrome (n=2).

All patients referred electively to our centre had already undergone clinical assessment with echocardiography and portal ultrasonography (US). Computed tomography (CT) was performed to complete the diagnostic workup in 13 cases. A total of 149/658 patients (22.6%), including 24 emergency referrals, had had acute episodes of encephalopathy. Patients with chronic encephalopathy were not considered eligible for TIPS. TIPS procedures were performed in the angiography suite with the following X-ray systems: Angio Diagnost 3 DVI, Multi Diagnost 3 and Allura Xper FD20 (all Philips Medical Systems, Best, The Netherlands). In the case of elective procedures, patients signed the informed consent form and were

**Table 2** Indications for TIPS

	Number	%
Acute bleeding	76	11.6
Recurrent bleeding	271	41.2
Refractory ascites	232	35.3
Budd-Chiari syndrome	15	2.3
Pleural ascites	12	1.8
Hepatorenal syndrome	12	1.8
Hepatopulmonary syndrome	6	0.9
Pre-OLT	20	3.0
Pre-surgery	2	0.3
Partial thrombosis of the portal	12	1.8

OLT, orthotopic liver transplantation

Quattordici pazienti erano già stati sottoposti a trapianto epatico e sono stati trattati per: ascite refrattaria (6 casi), ascite pleurica (4 casi), sanguinamento (2 casi) e recidiva di sindrome di Budd-Chiari (2 casi).

Tutti i pazienti giunti alla nostra osservazione in regime di elezione erano già stati valutati clinicamente, con ecocardiogramma e con ecografia portale. La TC è stata eseguita a completamento diagnostico in 13 casi. Centoquarantanove/658 pazienti (22,6%), di cui 24 trattati in urgenza, avevano avuto episodi acuti di encefalopatia. I pazienti con encefalopatia cronica non sono stati ritenuti eleggibili per la TIPS. Il confezionamento della TIPS è stato eseguito in sala angiografica. Sono stati impiegati apparecchi radiologici Philips Medical Systems (P.O. Box 10000, 5860 DA Best, Olanda): angio Diagnost 3 DVI, Multi diagnost III e Allura Xper FD20. Per le procedure eseguite in regime di elezione il giorno antecedente l'esame il paziente ha firmato un consenso informato ed è stato visitato dall'anestesista; sono stati valutati l'emocromo e lo screening emocoagulativo completo ed è stata intrapresa una profilassi antibiotica ad ampio spettro.

Sin dall'ingresso in sala radiologica a tutti i pazienti sono stati monitorizzati i parametri vitali. Le manovre angiografiche sono state eseguite in presenza dell'anestesista rianimatore. Attraverso un introduttore vascolare posizionato in vena giugulare interna di 10 F di calibro e 35 cm di lunghezza, con l'ausilio di un catetere angiografico di 4 F e 65 cm di lunghezza (Terumo Corporation, Tokyo, Giappone) ed una guida idrofila con punta J di 0,035 pollici e 180 cm di lunghezza (Terumo Corporation, Tokyo, Giappone) è stata incannulata la vena sovraepatica destra (521 pazienti) o mediana (128 pazienti). La guida Terumo è stata quindi sostituita con una guida teflonata Amplatz Super Stiff ST (Boston Scientific Corporation, Natick, MA, USA) con punta J di 0,035 pollici e 180 cm di lunghezza.

Sulla guida teflonata è stato introdotto in vena sovraepatica sotto guida fluoroscopica un ago curvo lungo 55 cm di 16 G di diametro (Cook Europe, Bjaeverskov, Danimarca) e

**Tabella 2** Indicazioni alla TIPS

	N	%
Sanguinamento acuto	76	11,6
Sanguinamento recidivo	271	41,2
Ascite refrattaria	232	35,3
Sindrome di Budd-Chiari	15	2,3
Ascite pleurica	12	1,8
Sindrome epatorenale	12	1,8
Sindrome epatopolmonare	6	0,9
Pre-OLT	20	3,0
Pre-intervento chirurgico	2	0,3
Trombosi parziale tronco portale	12	1,8

OLT, trapianto epatico ortotopico

assessed by an anaesthesiologist the day before the examination. All patients underwent complete blood count and coagulation screening tests and received broad-spectrum antibiotics.

Patients' vital signs were monitored continuously throughout the procedure, and an anaesthetist–resuscitator was present during all angiographic manoeuvres. After placing a 35-cm-long, 10-F vascular introducer in the internal jugular vein, the right (521 patients) or middle (128 patients) hepatic vein was cannulated with the aid of a 65-cm-long, 4-F angiographic catheter (Terumo Corporation, Tokyo, Japan) and a 180-cm-long, 0.035-in. J-tip hydrophilic guidewire (Terumo Corporation, Tokyo, Japan). The Terumo guidewire was then exchanged for a 180-cm-long, 0.035-in. J-tip Amplatz Super Stiff ST Teflon guidewire (Boston Scientific Corporation, Natick, MA, USA).

A 55-cm-long, 16-gauge, curved needle (Cook Europe, Bjaeverskov, Denmark) was introduced into the hepatic vein over the Teflon guidewire under fluoroscopic guidance, and more recently, the Rösch-Uchida portal access set (RUPS-100, Cook Europe) was used. US, performed with a 3.5-MHz convex-array probe and intercostal scans enabled us to withdraw the needle tip in the hepatic vein until a portal branch of adequate size and with favourable anatomical relationships could be identified, and subsequently to guide advancement of the obturator in real time. In two cases, the TIPS was created by directly puncturing the inferior vena cava because the hepatic veins could not be catheterised. In 520 cases, the portal system was accessed via the right portal vein, in 85 cases via the left portal vein and in 46 cases via the bifurcation.

After removing the needle obturator under US and fluoroscopic guidance, the hydrophilic guidewire was advanced to the portal trunk and a 110-cm-long, 4-F pigtail catheter was introduced into the guidewire. Portal (with the catheter tip in the trunk) and systemic (from the side of the vascular introducer sheath with the catheter tip in the hepatic vein) pressure measurements were then obtained, and subsequently portography was performed after injecting 25 ml of contrast material (Ultravist 370, Shering AG, Berlin, Germany) into the splenic vein at a flow rate of 8 ml/s with an automatic injector. The parenchymal tract was then dilated until complete distension by using an 8-mm angioplasty balloon catheter of varying length (4–8 cm) (Wanda, Boston Scientific, Natick, MA, USA; Smash, Boston Scientific; XXL, Boston Scientific). Both portal-vein puncture and dilation of the tract were carried out after adequate sedation (Remifentanyl 0.05–0.1  $\gamma$  kg/min and Propofol 1 mg/kg per hour). Subsequently, the Palmaz (mechanically expandable), Memotherm and Luminexx (nitinol), Wallstent and Wallgraft (self-expandable) stents (Table 3) were deployed and dilated to approximately 10 mm, except in patients scheduled for OLT. Portal thromboses were treated with

*più recentemente utilizzando il set di Rösch-Uchida (RUPS-100, Cook Europe, Bjaeverskov, Danimarca). L'ecografia, effettuata con sonda convex di 3,5 MHz in scansioni intercostali, ha permesso di arretrare in vena sovraepatica la punta dell'ago sino a visualizzare un ramo portale di calibro adeguato e con rapporti anatomici favorevoli, e successivamente di guidare in tempo reale l'avanzamento del mandrino. In 2 casi la TIPS è stata confezionata tramite la puntura diretta della vena cava inferiore per l'impossibilità di cateterizzare le vene sovraepatiche. In 520 casi è stato punto il ramo portale destro, in 85 casi si è cateterizzato il ramo portale sinistro ed in 46 casi l'accesso portale è avvenuto sulla biforcazione.*

*Rimosso il mandrino dell'ago, con guida ecografica e fluoroscopica, è stato possibile avanzare la guida idrofila nel tronco portale. Sulla guida è stato quindi introdotto un catetere pig-tail di 4 F e 110 cm di lunghezza. Si è effettuata la manometria portale (con apice del catetere posto a livello del tronco) e sistemica (dalla via laterale dell'introduttore vascolare con apice in vena sovraepatica); la successiva portografia è stata ottenuta infondendo in vena splenica, con l'ausilio di iniettore automatico, 25 ml di MdC (Ultravist 370, Shering AG, Berlin, Germania), con un flusso di 8 ml/s. Utilizzando un catetere a palloncino da angioplastica (Wanda, Boston Scientific Corporation, Natick, MA, USA; Smash, Boston Scientific Corporation, Natick, MA, USA; XXL Boston Scientific Corporation, Natick, MA, USA) da 8 mm e lunghezza variabile (4–8 cm) si è proceduto quindi alla dilatazione del tramite parenchimale fino alla sua completa distensione. Sia la puntura portale che la dilatazione del tragitto sono state eseguite con adeguata sedazione (Remifentanyl 0,05–0,1  $\gamma$  kg/min e Propofol 1 mg/kg/ora). Successivamente si è proceduto al rilascio ed alla dilatazione degli stent Palmaz (espandibili meccanicamente), Memotherm e Luminexx (nitinol stent), Wallstent e Wallgraft (autoespandibili) (Tabella 3). Le protesi sono state dilatate mediamente a 10 mm di calibro, tranne che nei pazienti in lista OLT. Le trombosi portali sono state trattate con angioplastiche ripetute, utilizzando palloni di diametro variabile tra 8 mm e 14 mm; tentativi di fibrinolisi con urochinasi (200000 UI a bolo seguite da 1 milione di UI nelle successive 24 ore) sono stati inefficaci.*

*Si sono eseguiti infine un controllo flebografico, con i flussi già descritti, ed una rilevazione delle nuove pressioni portale e sistemica: l'opacizzazione esclusiva dei rami portali intraepatici principali e la devascularizzazione delle varici in corso di portografia insieme ad un gradiente porto-sistemico minore od uguale a 10 mmHg sono stati considerati deponenti per il buon successo emodinamico della procedura.*

*In 45 pazienti (6,8%), di cui 15 sottoposti a TIPS in regime d'urgenza, si è deciso di eseguire l'embolizzazione selettiva di varici gastro-esofagee persistenti con spirali*

repeated angioplasty procedures using 8- to 14-mm balloons. Attempts at fibrinolysis with Urokinase (200,000 IU as a bolus followed by 1 million IU over 24 h) were ineffective.

Finally, postprocedural phlebography was performed with the flow rates described above, and the new portal and systemic pressures were measured: exclusive opacification of the main intrahepatic portal branches and variceal devascularisation at portography along with a portosystemic gradient  $\leq 10$  mmHg were considered evidence of haemodynamic success.

In 45 patients (6.8%), 15 of whom were emergency referrals, we decided to perform selective embolisation of persistent gastro-oesophageal varices with metal coils (Balt, Montmorency, France; Cook Europe) measuring 10 mm and 16 mm in diameter.

*metalliche (Balt, Montmorency, Francia; Cook, Bjaeverskov, Danimarca) di 10 mm e 16 mm di diametro.*

*È stato considerato successo tecnico il corretto posizionamento e la regolare pervietà dello stent, con rapida opacizzazione dell'atrio destro in corso di flebografia. In 7 pazienti non si è potuto portare a termine la TIPS per occlusione inveterata delle vene sovraepatiche, per progressione intraepatica della trombosi portale o per rapporti anatomici sfavorevoli tra i rami portalì e le vene sovraepatiche.*

*Entro 48 ore dalla manovre angiografiche è stata effettuata un'ecografia dell'addome per escludere possibili complicanze. In 1 caso di precoce occlusione della TIPS pluri-recidivata si è ottenuta la pervietà dello shunt posizionando coassialmente agli stent già in sede un'ulteriore protesi ricoperta (Wallgraft, Boston Scientific Corporation, Natick, MA, USA) di 12 mm di calibro.*

**Table 3** Types of stent used

Stent	No. of patients	Mean	No. stents/patient
Memotherm (Bard, Karlsruhe, Germany)	380	10.3 mm	1 stent in 311 patients 2 stents in 64 patients 3 stents in 4 patients 4 stents in 1 patient
Palmaz (Cordis Co, Miami Lakes, FL, USA)	85	9.4 mm	1 stent in 22 patients 2 stents in 39 patients 3 stents in 21 patients 4 stents in 3 patients
Wallstent (Boston Scientific Co, Natick, MA, USA)	103	10.2 mm	1 stent in 65 patients 2 stents in 35 patients 3 stents in 3 patients
Luminexx (Bard)	80	10.0 mm	1 stents in 72 patients 2 stents in 8 patients
Memotherm + Wallstent	2	10.3 mm	1 Memotherm+1 Wallstent in 1 patient 3 Memotherm+2 Wallstent in 1 patient
Wallgraft (Boston Scientific)	1	10.0 mm	1 in 1 patient

**Tabella 3** Materiale protesico utilizzato

Stent	N pazienti	Ø medio	N stent/pazienti
Memotherm (Bard, Karlsruhe, Germany)	380	10,3 mm	1 stent in 311 pazienti 2 stent in 64 pazienti 3 stent in 4 pazienti 4 stent in 1 paziente
Palmaz (Cordis Co, Miami Lakes, FL, USA)	85	9,4 mm	1 stent in 22 pazienti 2 stent in 39 pazienti 3 stent in 21 pazienti 4 stent in 3 pazienti
Wallstent (Boston Scientific Co, Natick, MA, USA)	103	10,2 mm	1 stent in 65 pazienti 2 stent in 35 pazienti 3 stent in 3 pazienti
Luminexx (Bard)	80	10,0 mm	1 stent in 72 pazienti 2 stent in 8 pazienti
Memotherm + Wallstent	2	10,3 mm	1 Memotherm+1 Wallstent in 1 paziente 3 Memotherm+2 Wallstent in 1 paziente
Wallgraft (Boston Scientific)	1	10,0 mm	1 Wallgraft in 1 paziente

Technical success was defined as correct position and regular stent patency, with rapid opacification of the right atrium at phlebography. In seven patients, TIPS placement could not be completed owing to chronic occlusion of the hepatic veins due to intrahepatic progression of portal thrombosis or because of unfavourable anatomical relationships between the portal and hepatic veins.

Within 48 h of the angiographic procedure, abdominal US was carried out to exclude any possible complications. In one case of recurrent early occlusion of TIPS, stent patency was achieved by inserting an additional 12-mm-calibre covered stent coaxially to the previously deployed stents (Wallgraft, Boston Scientific).

Patients subsequently underwent US every 6 months, or more frequently if clinically indicated. Shunts with a flow rate <800 ml/min were eligible for angiographic revision. Clinical success was assessed on the basis of gastroenterological examinations, abdominal US, oesophagogastroduodenoscopy and laboratory tests; a time interval of 6 months after the procedure was considered in order to reduce the influence of many variables (progression of cirrhosis-related liver failure, comorbidity, etc.).

The cumulative incidence of reoperation on the different stents utilised and patient survival were assessed with the Gooley method [22] on 307/658 subjects with long-term follow-up (1,500 days) carried out with a standard protocol at our hospital. The Gray test was used to compare the cumulative incidences [23]. Our analysis did not consider the remaining 351 patients, for whom follow-up was limited and not performed, according to a standard protocol.

## Results

Technical and haemodynamic success was achieved in 651/658 cases (98.9%). The cumulative incidence of reoperation was very similar for the Nitinol stents [25.7%, 19.2%–32% with a 95% confidence interval (CI)] and self-expandable stents (32.9%, 18.9%–46.8% with a 95% CI), whereas it was substantially lower (1.8%, 0%–5.3% with a 95% CI) for the Palmaz stents (Fig. 1). In patients treated for hepatic vein thrombosis or hepatopulmonary syndrome, the stent had to be revised within the first year after insertion in 40% and 66.7% of cases, respectively. Fig. 1 also shows that mortality was high, with deaths occurring early after stent placement (56.4%, 43.9%–68.7% with a 95% CI) among patients treated with Palmaz stents, whereas it was lower, with deaths more evenly distributed over time, among those treated with the thermosensitive (31.1%, 24.2%–37.8% with a 95% CI) and self-expandable (38.5%, 20.8%–56% with a 95% CI) stents.

Clinical success, considering that 51 patients proceeded to OLT on average 6 months after TIPS placement, was

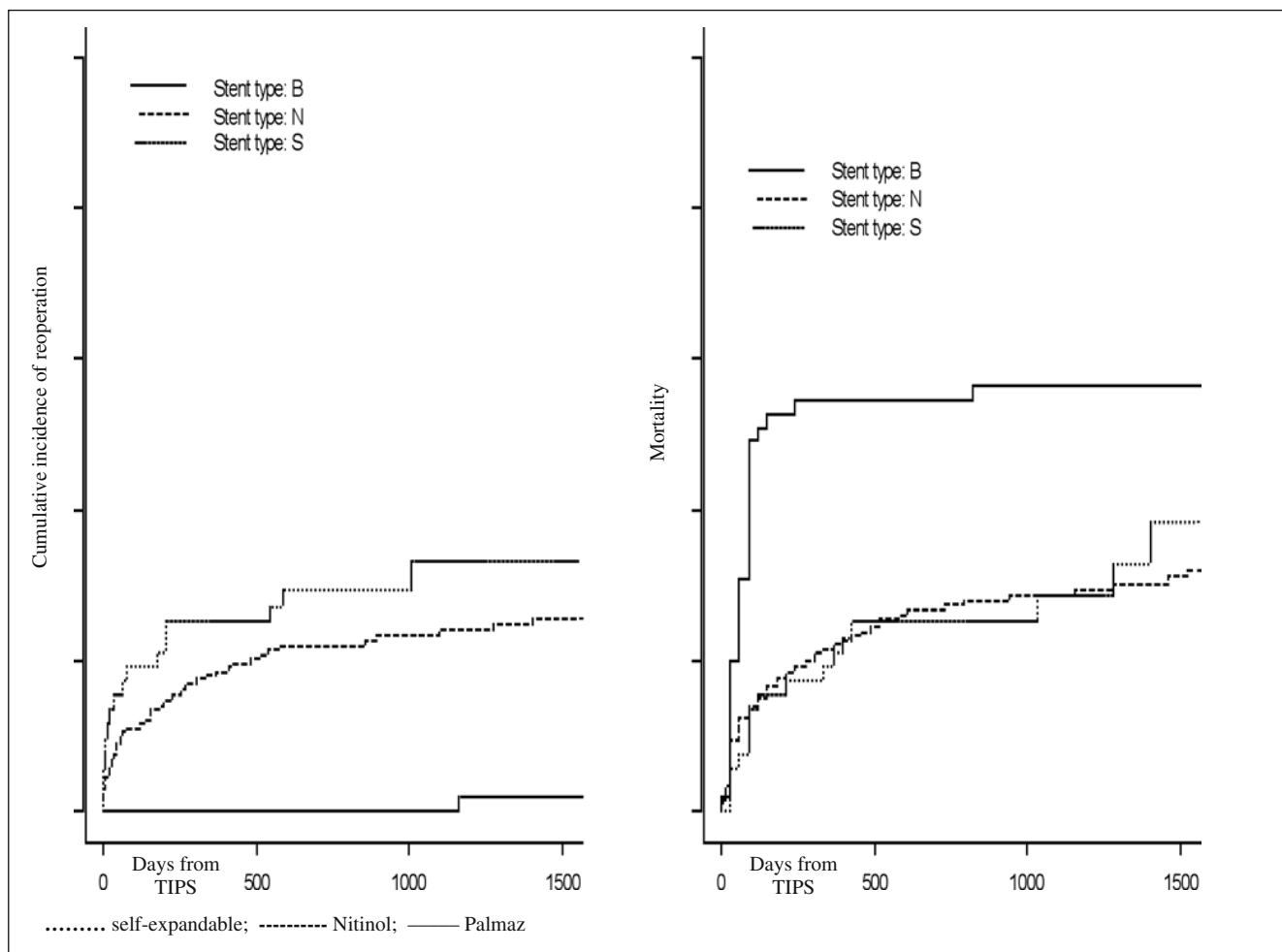
*I pazienti sono stati quindi sottoposti a controlli ecografici semestrali, o più frequenti se clinicamente indicato. Sono stati considerati meritevoli di revisione angiografica shunt con portata inferiore a 800 ml/min. Il successo clinico è stato valutato sulla base di visite gastroenterologiche, dell'ecografia dell'addome, dell'esofago-gastro-duodenoscopia e di esami di laboratorio; l'intervallo di tempo considerato è stato di 6 mesi dalla procedura per ridurre l'influenza di numerose variabili (progressione dell'insufficienza epatica legata alla cirrosi, comorbilità, ecc.).*

*L'incidenza cumulativa di reintervento sui differenti stent impiegati e la sopravvivenza dei pazienti sono stati valutati utilizzando il metodo di Gooley [22] in 307/658 soggetti, seguiti presso la nostra azienda ospedaliera in corso di follow-up prolungato (1500 giorni) con protocollo standardizzato. Il test di Gray è stato utilizzato per comparare le incidenze cumulative [23]. Gli altri 351 pazienti, di cui disponiamo solo un follow-up non rigoroso e limitato nel tempo, non sono stati considerati.*

## Risultati

*Il successo tecnico ed emodinamico è stato raggiunto in 651/658 casi (98,9%). L'incidenza cumulativa di reintervento sugli stent è stata sostanzialmente sovrapponibile per le protesi in Nitinol (25,7%, 19,2%–32% con CI del 95%) ed autoespandibili (32,9%, 18,9%–46,8% con CI del 95%), mentre nettamente inferiore (1,8%, 0%–5,3% con CI del 95%) per i Palmaz (Fig. 1). Nei pazienti trattati per trombosi delle vene sovraepatiche o per sindrome epatopolmonare si è reso necessario revisionare lo stent entro il primo anno dall'impianto, rispettivamente nel 40% e 66,7% dei casi. Dalla Fig. 1 si evince inoltre come la mortalità sia stata elevata e precoce (56,4%, 43,9%–68,7% con CI del 95%) per i pazienti trattati con stent di Palmaz, mentre inferiore, distribuita nel tempo e simile per le TIPS eseguite con protesi termoespandibili (31,1%, 24,2%–37,8% con CI del 95%) ed autoespandibili (38,5%, 20,8%–56% con CI del 95%).*

*Il successo clinico, considerando che 51 pazienti sono andati all'OLT dopo un periodo medio dalla TIPS di 6 mesi, è stato ottenuto nel 100% dei pazienti con trombosi portale (regressione dell'ascite e detensione delle varici) o candidati alla gastrectomia (assenza di cospicua emorragia intraoperatoria), nel 91% dei sanguinamenti (stabilità emodinamica) considerando che 19/76 (25%) dei pazienti trattati in urgenza sono deceduti entro 30 giorni dalla TIPS, nel 60% delle asciti refrattarie (ascite minima o assente, blanda terapia diuretica ed assenza di paracentesi), nel 70% dei pazienti con HRS (sospensione emodialisi e miglioramento della creatininemia), nel 65% delle asciti pleuriche (incremento dei volumi polmonari e migliore ventilazione), nel 47% delle s. di Budd-Chiari (regressione dell'ascite con*



**Fig. 1** Statistical analysis of stent patency and patient mortality.

*Fig. 1* Analisi statistica della pervietà degli stent e della mortalità dei pazienti.

achieved in 100% of patients with portal thrombosis (ascites regression and variceal devascularisation) or candidates for gastrectomy (no substantial intraoperative haemorrhage); 91% of cases of bleeding (haemodynamic stability), considering that 19/76 (25%) emergency referrals died within 30 days of TIPS, 60% of patients with refractory ascites (minimal or absent ascites, mild diuretic therapy and no paracentesis), 70% of patients with HRS (discontinuation of haemodialysis and improved serum creatinine), 65% of cases of pleural ascites (increased respiratory volumes and improved ventilation), 47% of cases of Budd-Chiari syndrome (regression of ascites with significant reduction of liver volume) and 20% of patients with HPS (significant increase in oxygen saturation).

None of the procedure-related complications proved fatal or required surgical repair. The following complications occurred: heart failure due to right-sided overload (n=6), haematemesis (n=6), accidental migration of Palmaz stent into the pulmonary artery (n=3), intrahepatic

significativa riduzione volumetrica del fegato) e nel 20% dei pazienti con HPS (incremento significativo della saturazione di ossigeno).

Le complicanze riconducibili alle manovre angiografiche non hanno provocato il decesso del paziente, né hanno richiesto correzione chirurgica. Si sono verificati: 6 insufficienze cardiache da sovraccarico destro, 6 embolie, 3 migrazioni accidentali in arteria polmonare di stent Palmaz, 2 ematomi intraepatici, 1 emoperitoneo. Gli stent migrati sono stati dilatati in rami dell'arteria polmonare. I casi di insufficienza cardiaca destra, di cui 2 gravi, sono stati trattati con successo con terapia medica. Gli ematomi intraparenchimali, verificatisi in pazienti assai scoagulati forse per puntura accidentale di rami arteriosi, non hanno indotto particolare sintomatologia e/o anemizzazione, sono stati diagnosticati dall'ecografia addominale precoce post-procedura e si sono risolti spontaneamente. L'emoperitoneo si è verificato nelle ore successive alla TIPS d'urgenza per stravasamento di una varice gastrica persistente non embolizzata in

haematoma (n=2) and haemoperitoneum (n=1). The migrated stents were dilated in branches of the pulmonary artery. The cases of right-sided heart failure, two of which were severe, were successfully treated with medical therapy. Intraparenchymal haematomas, occurring in heavily anticoagulated patients – perhaps due to accidental puncture of arterial branches – gave rise to no specific symptoms or anaemia, were diagnosed on early postprocedural abdominal US and resolved spontaneously. The case of haemoperitoneum occurred within hours of an emergency TIPS procedure owing to extravasation of a persisting nonembolised gastric varix in the presence of an endoscopic haemostatic device. The clinically suspected complication was confirmed by CT and treated with selective coil embolisation. The six cases of haematemesis were caused by accidental puncture of the gall bladder or high-order bile duct branches and were diagnosed on US within 24 h of the procedure; 3/6 patients received blood transfusion. Portosystemic encephalopathy (PSE) developed following TIPS in 77/651 patients (11.8%), with an incidence that was particularly high among patients with pleural ascites (4/12 patients, 33.3%). Eight patients with severe encephalopathy were treated with a 14 × 40-mm reduction stent (Sinus-Reduzier-Stent, OptiMed, Ettlingen, Germany). In 43/651 patients (6.6%) treated for bleeding or refractory ascites, PSE resolved following the TIPS procedure.

## Discussion

### Clinical aspects

In our experience, oesophageal, gastric and intestinal bleeding is the most frequent indication for TIPS placement. A number of studies have shown that TIPS improves the survival rates of patients with massive and/or recurrent haemorrhage against a rebleeding rate at 2 years of 23%–40% [24], which is mostly promoted by venous systemic pressure exceeding 15 mmHg, stent malfunction and continuing alcohol consumption [25]. There is no consensus regarding the treatment of varices during TIPS placement, which can be achieved by several means: sclerosing agents, acrylic glues, coils and the Amplatzer vascular plug [26]. Whereas several authors advocate the systematic occlusion of portosystemic collateral vessels [27], others report a 65% rate of rebleeding in patients with correctly embolised varices [28]. Our policy of embolising only persistent varices in patients with previous haematemesis after adequate reduction of the portosystemic gradient ( $\leq 10$  mmHg) allowed the rate of rebleeding to be maintained  $< 10\%$ . Our data confirm the high rate of

*presenza di sonda emostatica endoscopica; la complicità è stata sospettata clinicamente, confermata da una TC e trattata con embolizzazione endovascolare selettiva mediante spirali metalliche. I 6 casi di emobilia si sono verificati per puntura accidentale della colecisti o di dotti biliari di maggior ordine e sono stati diagnosticati dall'ecografia a 24 ore dalla procedura; 3/6 pazienti sono stati emotrasfusi. L'encefalopatia porto-sistemica (PSE) è comparsa dopo la TIPS in 77/651 pazienti (11,8%); l'incidenza della complicità è stata particolarmente elevata nei casi di ascite pleurica (4/12 pazienti, 33,3%). Otto pazienti con encefalopatia grave sono stati trattati con stent riduttore di 14 × 40 mm (Sinus-Reduzier-Stent, OptiMed, Ettlingen, Germania). In 43/651 pazienti (6,6%) trattati per sanguinamento o ascite refrattaria si è avuta successivamente alla TIPS la risoluzione della PSE.*

## Discussione

### Aspetti clinici

*Nella nostra esperienza, il sanguinamento esofago-gastroenterico rappresenta l'indicazione più frequente alla TIPS. Alcuni studi hanno dimostrato come la TIPS migliori la sopravvivenza di pazienti con emorragia massiva e/o ricorrente, a fronte di una percentuale di risanguinamento entro 2 anni del 23%–40% [24], favorito per lo più da una pressione venosa sistemica maggiore di 15 mmHg, da malfunzionamenti dello stent e da potus persistente [25]. Non vi è unanime consenso circa il trattamento delle varici in corso di TIPS, attuabile con differenti presidi: sclerosanti, colle acriliche, spirali ed Amplatzer Vascular Plug [26]; alcuni autori sostengono l'efficacia dell'occlusione sistematica dei collaterali porto-sistemici [27], mentre altri lavori riportano un 65% di recidiva di sanguinamento in pazienti con varici correttamente embolizzate [28]. Il nostro atteggiamento di embolizzare, in presenza di adeguata riduzione del gradiente porto-sistemico ( $\leq 10$  mmHg), soltanto le varici persistenti di pazienti con pregressi episodi di ematemesi ha consentito di contenere la recidiva di emorragia al di sotto del 10%. I nostri dati confermano l'elevata mortalità precoce dei pazienti trattati in urgenza, che giungerebbero comunque all'exitus in oltre l'80% dei casi di sanguinamento non controllato [29].*

*L'ascite refrattaria, correlata a prognosi sfavorevole oltre che ad incrementato rischio di infezioni ed insufficienza renale [30], rappresenta nella nostra casistica la seconda principale indicazione alla TIPS. Il risultato clinico della TIPS, nella nostra ed altrui esperienza [31], non è influenzato dalla funzionalità epatica basale del paziente e non sono stati dimostrati fattori prognostici positivi certi.*

*Riguardo all'impiego della TIPS nel trattamento*



early deaths among emergency referrals, 80% of whom, however, would have died in any case due to uncontrolled bleeding [29].

Refractory ascites, correlated to poor outcome and increased risk of infection and kidney failure [30], was the second leading indication for TIPS in our series. The clinical outcome of TIPS, in our experience and that of other authors [31], is unrelated to liver function at baseline, and no certain positive prognostic factors have been identified to date.

With regard to the use of TIPS in the treatment of hepatic hydrothorax, our results were similar in terms of clinical outcome [32, 33] and PSE incidence with those of other nonrandomised, uncontrolled studies [34]. In many cases, TIPS placement serves as a “bridge” to OLT, without which these patients die mainly of complications related to liver failure progression [35].

Published studies have demonstrated that only a minority of patients with HRS can benefit from TIPS; many patients with HRS I die within 3 months of the diagnosis, whereas others affected by HRS II and severe liver failure die unless timely transplantation occurs. Alcohol-induced cirrhosis with relatively preserved liver function has a better prognosis.

In candidates for OLT, TIPS creation ensured portal patency. Because the waiting list for OLT is relatively short at our hospital (6 months on average), it was jointly decided to dilate the stent to 8 mm only in order to reduce the risk of liver failure. There is evidence that TIPS may reduce the mortality and morbidity associated with OLT [21].

No randomised controlled trials exist that establish a protocol for the treatment of Budd-Chiari syndrome. Treatment decisions are dependent on cause, age and extent of thrombosis. In patients unresponsive to anticoagulation therapy, TIPS can reduce portal hypertension, improve liver function and control ascites [3].

The only established treatment for HPS is liver transplantation, which may, however, be risky or contraindicated in cases of severe hypoxaemia [11]. The therapeutic efficacy of the intrahepatic shunt is still controversial, with some authors suggesting that the extent of arteriovenous pulmonary fistulas before treatment and the portosystemic gradient after TIPS are the main determinants of outcome. The unsatisfactory clinical impact observed in our series may be explained by the comorbidities affecting some of our patients (two cases of emphysema, one of a previous specific process), whereas we are unable to account for the high incidence of stent revisions.

In our patients who received lactulose to regulate bowel function, the PSE induced by TIPS was mostly transient and mild to moderate and rarely required an angiographic reduction procedure. PSE regression following TIPS in patients treated for bleeding or intractable ascites may be explained

*dell'idrotorace epatico il nostro studio si allinea per risultato clinico [32, 33] ed incidenza di PSE con i dati di altri lavori non randomizzati e non controllati [34]; in molti casi lo shunt intraepatico rappresenta una soluzione “ponte” all'OLT, senza il quale questi pazienti giungono all'exitus per lo più per complicanze correlabili alla progressione dell'insufficienza epatica [35].*

*Le esperienze pubblicate, così come la nostra, dimostrano come solo un piccolo numero di pazienti affetti da HRS possano giovare della TIPS; molti malati affetti da HRS I infatti decedono entro 3 mesi dalla diagnosi, mentre altri affetti da HRS II con grave insufficienza epatica sopravvivono soltanto se sollecitamente trapiantati. Hanno miglior prognosi le cirrosi su base alcolica con funzionalità epatica relativamente conservata.*

*Nei pazienti in lista OLT il confezionamento della TIPS ha garantito la pervietà portale; in considerazione del fatto che presso il nostro centro i pazienti giungono all'OLT in tempi brevi (mediamente 6 mesi) è stato deciso collegialmente di dilatare lo stent a soli 8 mm, per ridurre il rischio di insufficienza epatica. Vi sono evidenze scientifiche che dimostrano come la TIPS possa ridurre la mortalità e morbilità correlabili al trapianto [21].*

*Non disponiamo di trials randomizzati-controllati che stabiliscano un protocollo per il trattamento delle sindromi di Budd-Chiari. La scelta terapeutica è condizionata dalla causa, dall'età, e dall'estensione della trombosi. Nei pazienti non responsivi alla terapia anticoagulante la TIPS può ridurre l'ipertensione portale, migliorare la funzionalità epatica e controllare l'ascite [3].*

*L'unica terapia attualmente codificata per la HPS è il trapianto epatico, che tuttavia in casi di ipossiemia severa può essere rischioso o controindicato [11]. L'efficacia terapeutica dello shunt intraepatico è tuttora dibattuta; alcuni autori suggeriscono come l'entità delle fistole artero-venose polmonari prima del trattamento ed il gradiente porto-sistemico post-TIPS siano i fattori prognostici più rilevanti. L'insoddisfacente impatto clinico emerso nella nostra esperienza potrebbe essere spiegabile con le comorbilità di cui alcuni dei nostri pazienti erano affetti (2 casi di enfisema, 1 caso di pregresso processo specifico). Non sappiamo come interpretare l'elevata incidenza di revisioni dello stent.*

*Nei pazienti da noi trattati, con alvo regolato da lattulosio, la PSE indotta dalla TIPS, nella gran parte dei casi temporanea e di grado lieve o moderato, ha reso di rado necessario l'intervento angiografico di riduzione. La regressione della PSE dopo la TIPS in pazienti trattati per sanguinamento o ascite intrattabile è spiegabile rispettivamente con il cessato assorbimento intestinale delle proteine ematiche e con il sensibile decremento della terapia diuretica.*

*I casi di scompenso cardiaco destro da sovraccarico provocati dalla TIPS ci hanno indotto a sottoporre ad ecocardiogramma tutti i pazienti candidati alla procedura.*

by discontinued intestinal absorption of blood proteins and by a significant reduction of diuretic treatment, respectively.

The cases of right-sided cardiac failure following TIPS induced us to perform echocardiography on all candidates for the procedure.

#### Technical aspects

US enabled correct patient selection, was effective in guiding the portal puncture and helped to avoid major periprocedural complications [36]. The cases of intraparenchymal haematoma and haematobilia occurred at the end of particularly complex procedures, and their onset was promoted by the blood dyscrasia typical of cirrhosis.

Pre-TIPS radiological assessment, in some cases supplemented by a CT study, provides essential information about the nature, extent and age of the portal thrombus and on the haemodynamics of the splenomesenteric system.

Our experience confirms previously reported findings [37] regarding the greater technical difficulty of angiographic procedures, sometimes requiring transcaval puncture, and the high incidence of occlusions at 1 year when patients with Budd-Chiari syndrome are treated with bare stents. This finding suggests that US should be performed more frequently – every 3–4 months.

The case of haemoperitoneum emphasises the need for accurate phlebography following TIPS, with injection of contrast material into the proximal splenic vein in order to demonstrate any persistent varices.

In our experience, the patency of self-expandable and thermosensitive bare stents was satisfactory but lower than that of modern polytetrafluoroethylene (PTFE)-covered stents [38]. The performance of nitinol stents and self-expandable stents was identical, and their mortality rate was similar. The cumulative incidence of revision of Palmaz stents was low only because the mortality associated with their use was very high. This type of stent-graft, which has inherent technical limitations, was used in the early years of our experience and was characterised by less accurate patient selection, less technical skill of the interventional radiologists' and organisational problems in referring patients for OLT.

#### Conclusions

TIPS placement is a safe and effective first-line procedure to treat complications of portal hypertension that are refractory to medical and endoscopic therapy. Indication for the procedure must be established jointly by the gastroenterologist and the interventional radiologist. Pre-TIPS assessment involves both clinical and laboratory investigations (liver and kidney function) and imaging studies (US and, in

#### Aspetti tecnici

*L'ecografia ha consentito di selezionare correttamente i pazienti, è stata efficace nel guidare la puntura portale ed ha contribuito ad evitare le possibili complicanze maggiori periprocedurali [36]. Gli ematomi intraparenchimali e le emoblie si sono verificati al termine di procedure particolarmente complesse e la loro insorgenza è stata favorita dall'alterazione della crasi ematica caratteristica delle cirrosi.*

*La valutazione radiologica pre-TIPS, talvolta completata da approfondimento TC, fornisce indispensabili informazioni circa la natura, l'estensione e l'età del trombo portale e sull'emodinamica del sistema spleno-mesenterico.*

*La nostra esperienza conferma i riscontri della letteratura [37] circa la maggior difficoltà tecnica delle procedure angiografiche, con necessità talvolta di puntura transcavale, e circa l'elevata incidenza di occlusione entro 1 anno degli stent nudi nel trattamento di pazienti con sindrome di Budd-Chiari. Questo dato suggerisce di ravvicinare i controlli ecografici a 3–4 mesi.*

*Il caso di emoperitoneo rimarca la necessità di eseguire un attento studio flebografico post TIPS con iniezione di MdC in vena splenica prossimale, al fine di dimostrare eventuali varici persistenti.*

*Nella nostra esperienza la pervietà degli stent nudi autoespandibili e termoespandibili è stata soddisfacente, ma inferiore ai moderni stent ricoperti in PTFE [38]. La performance dei nitinol stent e degli stent autoespandibili è risulta sovrapponibile, a fronte di una mortalità simile. L'incidenza cumulativa di reinterventi degli stent Palmaz è risultata bassa solo perché la mortalità ad essi associata è stata molto elevata; questi tipi di protesi, che presentavano limiti tecnici intrinseci, sono state impiegate nei primi anni del nostro studio caratterizzati da una meno precisa valutazione dei criteri di elezione alla procedura, da una minor abilità tecnica degli radiologi interventisti e dalla difficoltà organizzativa di avviare il paziente all'OLT.*

#### Conclusioni

*La TIPS è attualmente il trattamento di prima istanza, sicuro ed efficace, delle complicanze dell'ipertensione portale refrattarie alla terapia medica ed endoscopica. L'indicazione alla procedura deve essere stabilita collegialmente dal gastroenterologo e dal radiologo interventista. La valutazione pre-TIPS deve essere oltre che clinico-laboratoristica (indici di funzionalità epatica e renale), anche basata sull'imaging (ecografia e TC in casi selezionati).*

*Il confezionamento dello shunt rappresenta una tra le procedure radiologiche interventistiche più complesse, che si giova dell'ecografia come metodica guida principe alla*

selected cases, CT).

Shunt creation is among the most complex interventional radiology procedures, and it relies on US to guide the portal puncture. After stent implantation, the patient requires periodic US follow-up examinations to enable early detection of shunt malfunction. The literature indicates that modern covered stents ensure better primary patency than do bare stents and that their higher cost is offset by the fewer angiographic revisions required during the follow-up.

Although there is consensus regarding the effectiveness of TIPS in treating variceal bleeding, refractory ascites and hydrothorax – despite the increased incidence of PSE – there is still controversy about the use of TIPS to treat rarer and more complex conditions, such as Budd-Chiari syndrome, HRS and HPS.

Finally, in some patients, TIPS can serve as an effective bridge to OLT. In these cases, the waiting times of the transplant centre will affect the indications and technical aspects of the procedure.

*puntura portale. Successivamente all'impianto dello stent il paziente deve essere monitorizzato con visite e controlli ecografici periodici, volti diagnosticare precocemente eventuali malfunzionamenti dello shunt. Dalla letteratura emerge come i moderni stent ricoperti garantiscano una maggiore pervietà primaria rispetto alle protesi nude, a fronte di un costo maggiore, compensato tuttavia dal minor numero di revisioni angiografiche in corso di follow-up.*

*Vi è unanime consenso circa l'efficacia della TIPS nel trattamento del sanguinamento da varici, dell'ascite refrattaria e dell'idrotorace, a fronte di un'incrementata incidenza di encefalopatia porto-sistemica. Ancora incerti e dibattuti rimangono i risultati del trattamento mediante TIPS di quadri clinici più rari e complessi come la sindrome di Budd-Chiari, la HRS e la HPS.*

*In alcuni pazienti infine la TIPS può essere considerata un'efficace soluzione temporanea in attesa dell'OLT; i tempi di attesa di ogni singolo centro trapianti condizionano indicazioni ed aspetti tecnici della procedura.*

**Conflict of interest statement** The authors declare that they have no conflict of interest to the publication of this article.

## References/Bibliografia

- Saravanan R, Nayar M, Gilmore IT et al (2005) Transjugular intrahepatic portosystemic stent shunt: 11 years' experience at a regional referral centre. *Eur J Gastroenterol Hepatol* 17:1165–1171
- Wright AS, Rikkers LF (2005) Current management of portal hypertension. *J Gastrointest Surg* 9:992–1005
- Boyer TD, Haskal ZJ (2005) American Association for the Study of Liver Diseases Practice Guidelines: the role of transjugular intrahepatic portosystemic shunt creation in the management of portal hypertension. *J Vasc Int Radiol* 16:615–629
- Chalasan N, Kahi C, Francois F et al (2003) Improved patient survival after acute variceal bleeding: a multicenter, cohort study. *Am J Gastroenterol* 98:653–659
- Russo MW, Sood A, Jacobson IM et al (2003) Transjugular intrahepatic portosystemic shunt for refractory ascites: an analysis of the literature on efficacy, morbidity and mortality. *Am J Gastroenterol* 98:2521–2527
- Sanyal AJ, Gennig C, Reddy KR et al (2003) The North American Study for the Treatment of Refractory Ascites. *Gastroenterology* 124:634–641
- de Vries GJ, Ryan BM, de Bievre M et al (2005) Cirrhosis related chylous ascites successfully treated with TIPS. *Eur J Gastroenterol Hepatol* 17:463–466
- Therapondos G, Wong F (2006) Miscellaneous indications for transjugular intrahepatic portosystemic stent-shunt. *Eur J Gastroenterol Hepatol* 18:1161–1166
- Gur C, Ilan Y, Shibolet O (2004) Hepatic hydrothorax – pathophysiology, diagnosis and treatment – review of the literature. *Liver Int* 24:281–284
- Spencer EB, Cohen DT, Darcy MD (2002) Safety and efficacy of transjugular intrahepatic portosystemic shunt creation for treatment of hepatic hydrothorax. *J Vasc Int Radiol* 13:385–390
- Chevallier P, Novelli L, Motamedi JP et al (2004) Hepatopulmonary syndrome successfully treated with transjugular intrahepatic portosystemic shunt: a three years follow-up. *J Vasc Int Radiol* 15:647–648
- Ginès P, Guevara M, Arroyo V et al (2003) Hepatorenal syndrome. *Lancet* 362:1819–1827
- Cardenas A, Uriz J, Ginès P et al (2000) Hepatorenal syndrome. *Liver Transpl* 6[suppl 1]:S63–S71
- Salerno F, Gerbes A, Ginès P et al (2007) Diagnosis, prevention and treatment of hepatorenal syndrome in cirrhosis. A consensus workshop of the international ascites club. *GUT* 56:1310–1318
- Arroyo V (2004) Review article: hepatorenal syndrome-how to assess response to treatment and nonpharmacological therapy. *Aliment Pharmacol Ther* 20[suppl 3]:49–54
- Guevara M, Ginès P, Bandi JC et al (1998) Transjugular intrahepatic portosystemic shunt in hepatorenal syndrome: effects on renal function and vasoactive systems. *Hepatology* 28:416–422
- Bressinger KA, Textor J, Perz P et al (2000) Long term outcome after transjugular intrahepatic stentshunt in non-transplant cirrhotics with hepatorenal syndrome: a phase II study. *GUT* 47:288–295

18. Azoulay D, Buabse F, Damiano I et al (2001) Neoadjuvant transjugular intrahepatic portosystemic shunt: a solution for extrahepatic abdominal operation in cirrhotic patients with severe portal hypertension. *J Am Coll Surg* 193:46–51
19. Guglielmini A, Girlanda R, Lombardo F et al (1999) TIPS allowing for an endoscopic mucosal resection of early gastric cancer in a cirrhotic patient with severe hypertensive gastropathy: report of a case. *Surg Today* 29:902–905
20. Grosso M, Nöldge G, Fava C et al (1998) Transjugular intrahepatic portosystemic shunt (TIPS). Indications, technique and results. Gnocchi Ed, Napoli
21. Saad WEA, Saad NEA, Davies MG et al (2006) Elective transjugular intrahepatic portosystemic shunt creation for portal decompression in the immediate pretransplantation period in adult living related liver transplant recipient candidates: preliminary results. *J Vasc Int Radiol* 17:996–1002
22. Gooley TA, Leisenring W, Crowley J, Storer BE (1999) Estimation of failure probabilities in the presence of competing risks: new representations of old estimators. *Stat Med* 18:695–706
23. Gray RJ (1988). A class of K-sample tests for comparing the cumulative incidence of a competing risk. *Annals of Statistics* 16:1141–1154
24. Sahagun G, Benner KG, Saxon R et al (1997) Outcome of 100 patients after transjugular intrahepatic portosystemic shunt for variceal hemorrhage. *Am J Gastroenterol* 92:1444–1452
25. Sanyal AJ, Freedman AM, Luketic VA et al (1997) The natural history of portal hypertension after transjugular intrahepatic portosystemic shunts. *Gastroenterology* 112:889–898
26. Kessler J, Trerotola S (2006) Use of the Amplatzer Vascular Plug for embolization of a large retroperitoneal shunt during transjugular intrahepatic portosystemic shunt creation for gastric variceal bleeding. *J Vasc Interv Radiol* 17:135–140
27. Tesdal IK, Filser T, Weiss C et al (2005) Transjugular intrahepatic portosystemic shunts: adjunctive embolotherapy of gastroesophageal collateral vessels in the prevention of variceal rebleeding. *Radiology* 236:360–367
28. McKusick MA (1999) Interventional radiology for the control and prevention bleeding. *Gastrointest Endosc Clin Noth Am* 9:311–329
29. Rössle M, Grandt D (2004) TIPS: an update. *Best Pract Res Clin Gastroenterol* 18:99–123
30. Senzolo M, Cholongitas E, Tibballs J et al (2006) Transjugular intrahepatic portosystemic shunt in the management of ascites and hepatorenal syndrome. *Eur J Gastroenterol Hepatol* 18:1143–1150
31. Thuluvath PJ, Bal JS, Mitchell S et al (2003) TIPS management of refractory ascites: response and survival are both unpredictable. *Dig Dis Sci* 48:542–550
32. Ferrante D, Arguendas MR, Cerfolio RJ et al (2002) Videoassisted thoracoscopic surgery with talc pleurodesis in the management of symptomatic hepatic hydrothorax. *Am J Gastroenterol* 97:3172–3175
33. Gordon FD, Anastopoulos HT, Crenshaw W et al (1997) The successful treatment of symptomatic, refractory hepatic hydrothorax with transjugular intrahepatic portosystemic shunt. *Hepatology* 25:1366–1369
34. Rossle M, Haag K, Ochs A et al (1994) The transjugular intrahepatic portosystemic stent-shunt procedure for variceal bleeding. *N Engl J Med* 330:165–171
35. Strauss RM, Boyer TD (1997) Hepatic hydrothorax. *Semin Liver Dis* 17:227–232
36. Freedman AM, Sanyal AJ, Tisnado J et al (1993) Complications of transjugular intrahepatic portosystemic shunt: a comprehensive review. *RadioGraphics* 13:1185–1210
37. Murad SD, Luong TK, Pattynama PM et al (2008) Long-term outcome of a covered vs. uncovered transjugular intrahepatic portosystemic shunt in Budd-Chiari syndrome. *Liv Int* 28:249–256
38. Vignali C, Bargellini I, Grosso M et al (2005) TIPS with expanded polytetrafluoroethylene-covered stent: results of an italian multicenter study. *AJR Am J Roentgenol* 185:472–480