

AperTO - Archivio Istituzionale Open Access dell'Università di Torino

La morte da cocaina nel settore medico-legale barese: contributo casistico

This is the author's manuscript

Original Citation:

Availability:

This version is available <http://hdl.handle.net/2318/1503187> since 2024-10-17T15:48:06Z

Terms of use:

Open Access

Anyone can freely access the full text of works made available as "Open Access". Works made available under a Creative Commons license can be used according to the terms and conditions of said license. Use of all other works requires consent of the right holder (author or publisher) if not exempted from copyright protection by the applicable law.

(Article begins on next page)

Istituto di Medicina Legale e delle Assicurazioni della Università di Bari
(Direttore: Prof. A. Dell'Erba)

La morte da cocaina nel settore medico-legale barese

Contributo casistico

Francesco Introna jr. Giancarlo Di Vella Roberto Gagliano Candela

Premesse

L'uso voluttuario della cocaina iniziò a diffondersi in Italia nell'ambito di alcune minoranze intellettuali negli anni immediatamente successivi alla prima guerra mondiale. Successivamente durante il periodo fascista, l'uso della cocaina subì una netta flessione a favore di altri prodotti psicostimolanti quali, ad esempio, i derivati amfetaminici.

Nel secondo dopoguerra, la cocaina riapparve negli ambienti mondani aristocratici e nell'élite manageriale dell'alta finanza, rimanendo comunque una prerogativa di chi conduceva una vita fortemente stressante, caratterizzata da un intenso «surmenage» psicofisico quotidiano (2).

Negli ultimi dieci anni si è osservato un nuovo aumento della richiesta di cocaina sul mercato clandestino (6); i dati forniti dal Ministero dell'interno hanno evidenziato che i quantitativi di cocaina sequestrati dalle Forze dell'Ordine nel 1990 (800 kg circa) sono risultati oltre 10 volte superiori a quelli sequestrati dieci anni prima. Un tale incremento non ha trovato analogo riscontro per le altre sostanze stupefacenti: i quantitativi sequestrati di cannabis e di

Comunicazione svolta al XII Meeting of the International Academy of legal medicine and social medicine (Genova, 7 - 9 maggio 1992).

eroina, infatti, pur aumentando anno per anno, non hanno presentato incrementi così rilevanti (21).

Con l'aumento del consumo voluttuario della cocaina si è osservato, di pari passo, un incremento delle «cocaine related deaths»*, ovvero di quei decessi ove le indagini tossicologiche consentivano di rilevare, a volte inaspettatamente, la presenza isolata o in associazione di cocaina e dei suoi metaboliti nei liquidi biologici del cadavere.

Abbiamo pertanto ritenuto opportuno effettuare una revisione casistica delle morti da droga esaminate presso l'Istituto di medicina legale dell'Università di Bari relativamente al periodo 1988-1991, al fine di selezionare le «cocaine related deaths» e quindi studiare i reperti anatomopatologici cardiovascolari più significativi, quelli cioè che potessero giustificare una causa di morte comunque correlabile all'uso della cocaina.

Casistica

Dalle 964 autopsie eseguite presso l'Istituto di medicina legale di Bari nel periodo 1988-1991 sono state selezionate 184 «morti per droga».

Non sono stati considerati i casi in cui, pur risultando positive le indagini di laboratorio per la ricerca delle sostanze stupefacenti in generale, e della cocaina in particolare, la morte fu attribuita ad una diversa causa, completamente indipendente dall'uso della cocaina ed a questa non riconducibile, neanche a livello concausale.

Per ogni caso sono stati studiati i dati circostanziali, i reperti autopistici, macroscopici e microscopici, nonché le risultanze delle indagini tossicologiche.

Per ciascuna autopsia, così come di routine nel nostro Istituto per le sospette morti tossicologiche, fu seguito un preciso protocollo procedurale comprendente il prelievo di campioni di sangue dalle cavità cardiache, di urina, di frammenti dei principali organi, l'esecuzione di tamponi nasali, nonché di tamponi vaginali e rettali, ove ritenuto necessario.

* Per «cocaine related deaths» abbiamo inteso, in conformità con quanto sancito nella letteratura americana (12, 15, 20, 34) decessi ove la cocaina possa aver svolto un ruolo causale o concausale nel determinismo della morte.

Risultati

Delle 184 autopsie tossicologiche selezionate ed esaminate, solo 13 possedevano i requisiti necessari per poter essere considerate nella presente indagine.

La suddivisione per anno del numero dei decessi ha permesso di rilevare che il primo caso di «cocaine related death» fu osservato nel 1988; successivamente tale fenomeno ha mostrato un graduale incremento documentato dai 5 casi osservati nel 1990 e 1991.

Nella tabella I è riportato, per ciascun anno considerato, il numero dei decessi esaminati presso l'Istituto di medicina legale dell'Università di Bari, nella seconda colonna, il numero dei decessi comunque classificati come morti da droga e quindi, nella terza colonna, le cosiddette «cocaine related deaths».

TABELLA I

La casistica esaminata

Anno	Totale	Morti da droga	Cocaine deaths
1988	186	33	1
1989	209	49	2
1990	260	55	5
1991	309	47	5
Totale	964	184	13

TABELLA II

Suddivisione del campione esaminato per sesso ed età

Età	M	F
< 20	—	—
21-30	8	1
31-40	4	—
> 40	—	—

La suddivisione del campione esaminato in base al sesso ed all'età ha mostrato come la maggioranza delle salme era di sesso maschile, con età compresa fra la terza e la quarta decade di vita (tabella II).

Per quanto concerne il luogo di rinvenimento delle vittime (tabella III) l'analisi del dato storico presente in atti e delle risultanze delle indagini del sopralluogo medico-legale consentì di rilevare che in 4 casi l'exitus si era verificato presso il domicilio delle vittime, mentre nei restanti 9 casi il decesso era occorso in ambienti esposti al pubblico (giardini, stazione, litorali, ecc.).

Per quanto concerne la via di somministrazione adoperata (tabella IV), le risultanze delle indagini autoptiche e di laboratorio permisero di rilevare che la maggior parte delle somministrazioni era stata realizzata per via endovenosa.

TABELLA III

Siti di rinvenimento della salma

Sito	Casi n.
abitazione	4
automobile	2
spazio all'aperto	6
vagone ferrov.	1

TABELLA IV

Vie di somministrazione adoperate nel campione esaminato

Via di somministrazione	Casi n.
sniffing	5
endovena	7
mini packer	1

TABELLA V

Concentrazioni di sostanze stupefacenti rinvenute nel sangue e nelle urine del campione esaminato e valori del test alcolimetrico

Anno	Caso n.	Cocaina mcg/ml		Morfina mcg/ml		Alcolemia g/1000
		sangue	urina	sangue	urina	
88	1	5,3	53	—	0,2	—
89	2	3	23	—	0,2	—
89	3	2,7	23	—	0,2	—
90	4	1	8	—	0,2	—
90	5	0,15	7	0,2	> 5	—
90	6	tracce	tracce	0,2	0,5	2,8
90	7	tracce	tracce	0,4	0,2	—
90	8	0,5	0,3	—	—	0,8
91	9	0,2	7	0,5	> 5	1,4
91	10	0,3	5	0,5	4	—
91	11	5	5	0,5	10	—
91	12	0,3	—	0,5	10	—
91	13	0,2	9	—	10	—

Solo in 5 casi risultarono positive le indagini tossicologiche eseguite sui tamponi nasali. Costantemente negative risultarono invece le indagini tossicologiche effettuate sugli altri tamponi, ove considerati. Lo « sniffing » fu considerata l'unica modalità di assunzione allorché sussisteva la positività all'esame gascromatografico dei prelievi effettuati tramite tampone nasale e l'assenza di reperti autoptici significativi per l'uso di diverse vie di inoculazione (endovena o sottocutanea).

TABELLA VI

Reperti macroscopici e microscopici riscontrati nei casi esaminati

QUADRI ANATOMO - ISTOPATOLOGICI													
	casi osservati												
	1	2	3	4	5	6	7	8	9	10	11	12	13
<i>Reperti macroscopici</i>													
displasia miocardio ventr. dx.		X		X		X	X						X
aneurisma di Berry								X					
aortosclerosi iniziale	X				X		X		X		X		
<i>Reperti microscopici</i>													
infiltrazioni eosinofile e linfocitarie del miocardio	X											X	X
patchy fibrosis	X				X			X	X				X
ipertrofia ventricolare sin.	X	X								X		X	
quadri epatitici			X				X		X		X		
edema polmonare emorragico							X		X		X	X	

In un solo caso fu possibile rilevare che l'assunzione della cocaina era avvenuta « per os »; che, alla luce delle risultanze autoptiche, fu poi incasellato nella cosiddetta « mini packer syndrome » (8, 9).

Per quanto concerne i risultati tossicologici, le indagini evidenziarono che solo in un caso (8%) erano presenti esclusivamente cocaina e i suoi metaboliti nei campioni biologici prelevati al momento dell'autopsia.

Nel 92% del campione la cocaina fu costantemente rinvenuta in associazione. In particolare nel 92% del campione esaminato si riscontrò la presenza di morfina nelle urine, nel 60% dei casi la morfina era pre-

sente oltre che nelle urine anche nel sangue; nel 15% dei casi oltre alla cocaina ed alla morfina fu rinvenuta anche la presenza di elevati valori di alcolemia.

Le concentrazioni di cocaina e dei suoi metaboliti risultarono comprese nel sangue tra tracce non dosabili e 5,1 mcg/ml, mentre nelle urine si rilevarono valori compresi fra 0,2 mcg/ml e 53 mcg/ml (tabella V).

I reperti anatomo-istopatologici sono riportati analiticamente nella tabella VI. In particolare nel 38% del campione si rilevarono quadri macroscopici e microscopici chiaramente indicativi per una displasia ventricolare destra (30); mentre nel 31% dei casi fu invece riscontrata una ipertrofia ventricolare sinistra.



Fig. 1

Per quanto concerne i reperti istologici degno di nota fu il riscontro nel 38% dei casi di aree di sclerosi endomiocardica perivasale multifocale, definite dalla letteratura anglosassone come aree di «pachty fibrosis» (fig. 1).

Iniziali fenomeni di aortosclerosi furono rilevati nel 38% dei casi in corrispondenza del cono d'eiezione aortico, in tutta prossimità dell'inserzione valvolare; nel 23% dei casi furono riscontrati modesti e localizzati infiltrati di eosinofili e linfociti endomiocardici.

Discussione

L'analisi del campione esaminato consente di affermare che le «cocaine related deaths» sono risultate più frequenti nel settore medico-legale barese in soggetti di sesso maschile, con età compresa fra i 30 e i 40 anni.

Tale rilievo, emerso da una indagine effettuata su di una casistica comunque esigua, trova conferma nelle risultanze di indagini effettuate su casistiche più ampie (7).

La somministrazione endovenosa e quella per inalazione sono risultate le modalità di assunzione osservate con maggior frequenza.

Il rilievo di una elevata percentuale di somministrazione per via endovenosa trova riscontro e conferma nel dato tossicologico, ove in oltre il 90% dei casi esaminati si rinvenne, nei liquidi biologici, l'associazione cocaina-morfina.

In particolare nel campione esaminato non si rilevarono segni cronici di inoculazioni sottocutanee (skin popping), così come le indagini tossicologiche effettuate sui tamponi esclusero costantemente l'assorbimento mucosale per via rettale o vaginale. Tale rilievo, si discosta dai dati relativi a casistiche più numerose (23, 32) ed è probabilmente da associare al fatto che l'uso voluttuario della cocaina rappresenta ancora in Italia un fenomeno di recente comparsa, inserito in una cultura di eroino-dipendenza.

Fu inoltre riscontrato un caso di assunzione «per os» di cocaina (caso n. 3).

Si trattava di un piccolo spacciatore deceduto nel bagno della propria abitazione, dopo essere rincasato in tutta fretta.

All'esame autoptico furono rinvenuti nel tratto gastroenterico tre contenitori in plastica, artigianalmente confezionati per lo spaccio della sostanza stupefacente. Il primo contenitore fu repertato nell'esofago, aveva le dimensioni di una noce, era ancora sigillato con nastro isolante nero ed aveva la classica configurazione «cipollina»; sul fondo era presente una minuta deiscenza rotondeggiante e nel suo interno erano ancora presenti residui di polvere biancastra. Il secondo contenitore, ridotto ad una sfoglia di cellophane, fu repertato nello stomaco la cui mucosa appariva fortemente congesta. Il terzo contenitore, ancora conformato a sacchetto, privo però di chiusura e con residui di polvere, fu repertato nel tenue. Le indagini tossicologiche rivelarono che nei contenitori erano presenti tracce di cocaina purissima (al 99%), elevate concen-

trazioni furono rilevate altresì nel contenuto gastrico (1280 mcg/ml), nell'encefalo e nel sangue.

Il caso fu ascritto alla cosiddetta «minipacker syndrome», appannaggio in genere di piccoli spacciatori che, in occasione di controlli o perquisizioni effettuati dalle Forze dell'ordine o da altri malavitosi, ingeriscono rapidamente le dosi in loro possesso al fine di impedirne il furto o la consegna o per occultare il corpo del reato (5, 9). In questi casi in genere le dosi sono contenute in involucri destinati al trasporto ed alla vendita, non già al prolungato stazionamento nell'apparato gastroenterico, così come avviene per i «body packers» (33). Si realizza pertanto la rapida apertura o rottura dei contenitori, facilitata anche sia dalla motilità intestinale che dal particolare microambiente acido dello stomaco.

Le indagini tossicologiche hanno evidenziato che in oltre il 90% della casistica esaminata vi era positività sia alla morfina che alla cocaina nei liquidi biologici repertati, anche se in diverso rapporto percentuale.

La ricorrenza, nella quasi totalità dei casi osservati, di morfina sia nel siero che nell'urina, è indicativa, a nostro avviso, della attuale consuetudine di assumere a scopo ricreazionale differenti stupefacenti, configurando quella condizione comunemente definita di «polidrug abuse» (19). Miscele di cocaina e eroina, denominate dagli americani «speedball», sono in genere utilizzate per via endovenosa da tossicodipendenti accaniti di vecchia data, che sfruttano l'associazione dei due tipi di stupefacenti per diluire e modulare nel tempo gli effetti sistemici dell'una e dell'altra sostanza.

L'esame dei rilievi anatomopatologici mostra che le lesioni più significative furono riscontrate a carico dell'apparato cardiocircolatorio, così come riassunto nel seguente quadro sinottico:

macroscopicamente

aneurisma di Berry	8%
displasia ventricolo dx.	38%
aortosclerosi iniziale	38%

microscopicamente

patchy fibrosis	38%
infiltrazione linfocitaria e eosinofila	23%
epatite cronica pers.	31%
ipertrofia ventricolare sin.	31%

Tali dati non contrastano con quanto segnalato in letteratura circa i reperti autoptici cardiovascolari correlati alla assunzione di cocaina, sintetizzati nella tabella VII (12, 13, 14, 15, 23, 25, 29, 31, 35).

TABELLA VII

Quadri patologici cardiovascolari favoriti dalla assunzione acuta o cronica di cocaina

- 1) Ischemia cardiaca acuta:
 - con preesistenti lesioni arteriosclerotiche
 - senza lesioni arteriosclerotiche
 - in presenza di iperplasia intimale dei vasi coronarici
 - associata a trombosi coronarica
- 2) Ischemia cardiaca relativa di tipo cronico:
 - con aree di patchy fibrosis
 - con aree di nodular fibrosis
- 3) Ischemia cronica:
 - con aree di progressivo infarto
 - con sclerosi coronarica
 - con ipertrofia ventricolare sinistra
 - con lesioni arteriosclerotiche
- 4) Stato ipertensivo con ipertrofia ventricolare sinistra
- 5) Cardiomiopatia dilatativa
- 6) Patologie vascolari:
 - rottura dell'aorta
 - rottura di aneurismi cerebrali
 - emorragie intracerebrali
- 7) Lesioni valvolari ed endocardiche
- 8) Infiltrazioni eosinofile e linfocitarie del tessuto miocardico

Durante l'intossicazione acuta da cocaina, possono verificarsi lesioni di tipo vascolare con rottura di grossi vasi arteriosi quali, ad esempio, l'aorta ascendente (3), o di aneurismi intracerebrali (20), oppure possono realizzarsi spontanee emorragie intracerebrali specie in corso di attività autonomamente tachicardizzanti ed ipertensivizzanti (4, 16, 17, 18, 27).

Tali lesioni, talora favorite dalla preesistenza di una miopragia costituzionale congenita della parete vasale come nelle rotture degli aneurismi del poligono di Willis, riconoscono nella somministrazione di cocaina un ruolo concausale per il brusco rialzo pressorio secondario.

In un caso da noi osservato (caso n. 8), si rilevò, in un soggetto giovane deceduto improvvisamente durante un rapporto sessuale post-prandiale, un esteso spandimento emorragico subdurale e subaracnoideo, prevalentemente localizzato a livello della base, che traeva origine dalla rottura di un aneurisma del poligono di Willis.

Le analisi tossicologiche rilevarono la presenza di cocaina nel sangue e nelle urine oltre ad una discreta alcolemia.

La rottura dell'aneurisma della base trovò a nostro avviso momento concausale anche negli effetti cardio-circolatori tachicardizzanti ed ipertensivizzanti, autonomamente indotti dall'uso di cocaina.

Anche i fenomeni di incipiente aortosclerosi nonché l'ipertrofia ventricolare sinistra potrebbero essere ritenuti sufficientemente in-

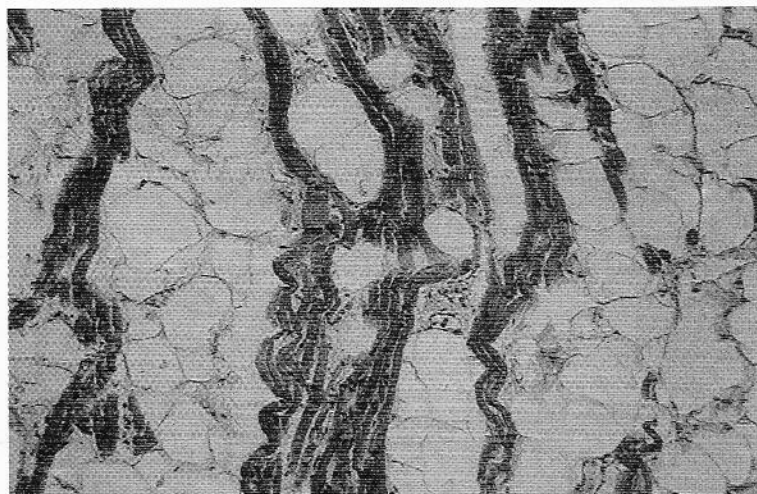


Fig. 2

dicativi per la inveterata assunzione di cocaina specie ove considerati in funzione della giovane età dei soggetti in cui tale rilievo è riscontrato; si tratta di quadri anatomopatologici che possono trovare giustificazione nelle reiterate poussées ipertensive sisto-diastoliche secondarie alla assunzione di cocaina.

Un dato degno di nota è risultato il riscontro in 5 casi (38%) di quadri macroscopici e microscopici chiaramente indicativi di una displasia del miocardio ventricolare destro (fig. 2). Tale riscontro meriterebbe a nostro avviso uno studio più approfondito al fine di

analizzare il tipo di rapporto esistente fra tale patologia e la cronica assunzione di cocaina; in via del tutto ipotetica, si tratta di un rapporto occasionale sotto il profilo etiopatogenetico ove però la displasia ventricolare rappresenta un «locus minoris resistentiae» durante la fase di intensa sollecitazione funzionale cardiaca indotta dalla cocaina, favorendo una acuta insufficienza destra con edema polmonare, ed eventuali turbe del ritmo cardiaco.

Degno di menzione il caso n. 4. Si trattava del guidatore di una macchina blindata fatta oggetto di numerose raffiche di fucile mitragliatore automatico Kalashnikov (Ak47, 7,62 × 39) nel corso di un conflitto a fuoco fra bande rivali. Il soggetto, secondo quanto riferito dalle testimonianze, fu visto accasciarsi al volante della autovettura dopo che una raffica aveva infranto il finestrino del lato di guida. All'esame autoptico rinvenimmo fra i vestiti il nucleo in ferro di un proiettile calibro 7,62 × 39. Negli indumenti del soggetto fu rinvenuta una bustina contenente 200 mg di cocaina pura all'80%.

L'esame esterno del cadavere non rivelò lesioni penetranti d'arma da fuoco; si rinvenne solo sulla superficie deltoidea del braccio sinistro un'area escoriata ecchimotica, che riproduceva a stampo la forma del frammento di proiettile deformato repertato fra i vestiti.

L'esame autoptico consentì di evidenziare a livello cardiaco una grave displasia ventricolare destra.

Gli esami tossicologici evidenziarono la cocaina nelle urine e nel sangue. Non furono evidenziati altri reperti macroscopici e microscopici degni di nota. Anche in questo caso la displasia ventricolare destra rappresentò una patologia occasionale che, associata con situazioni fortemente tachicardizzanti ed ipertensivizzanti, quale l'intossicazione da cocaina e lo stato di paura indotto dal partecipare ad un conflitto a fuoco e sentirsi colpito, poté indurre una acuta insufficienza cardiaca, associata eventualmente a turbe del ritmo.

Le risultanze delle indagini istologiche effettuate sulla casistica esaminata hanno evidenziato la ricorrenza a livello del miocardio ventricolare sinistro di localizzate aree di fibrosi che ben potevano essere inquadrate per sede ed estensione fra le «patchy fibrosis» della letteratura anglosassone; si tratta di aree macroscopicamente non apprezzabili e non associate a pregressi quadri infartuali o a coronarosclerosi macroscopicamente evidente, localizzate in sede endomiocardica, perivascolare.

Tali aree di fibrosi localizzata troverebbero momento etiopatogenetico nei ripetuti fenomeni sub-ischemici miocardici, indotti dallo squilibrio fra l'aumentata richiesta di performance cardiaca

(aumento della forza di contrazione e della frequenza) e la riduzione della perfusione (per riduzione dei tempi di diastole, vasospasmo coronarico) che si accompagnano alla assunzione della cocaina (26, 28). Le patchy fibrosis del miocardio potrebbero poi essere suscettibili di un progressivo peggioramento verso aree di fibrosi macroscopicamente apprezzabili, note in letteratura come «nodular fibrosis», per la cronica reiterazione delle poussées ischemiche legate all'assunzione della cocaina.

Gli infiltrati di eosinofili o linfociti, da noi riscontrati nel 23% della casistica esaminata, costituirebbero secondo Isner (10, 11) un dato aspecifico, correlato con concomitanti stati settici generalizzati o con fenomeni disreattivi immunitari coesistenti. Nella casistica esaminata, le infiltrazioni endomiocardiche di linfociti ed eosinofili furono tutte riscontrate in soggetti tossicodipendenti di vecchia data, dediti all'uso di associazioni di stupefacenti (eroina + cocaina) e, con ogni verosimiglianza, potevano trovare giustificazione in progressi stati settici legati alle modalità di inoculazione endovenosa.

Nel complesso, i quadri istologici riscontrati (aree di patchy fibrosis, infiltrazioni di eosinofili e linfociti) potrebbero essere considerati delle vere e proprie spine irritative a livello miocardico, capaci di favorire, in corso di sollecitazioni funzionali, la comparsa di aritmie rientranti cardiache che, in assenza di altri reperti, potrebbero giustificare l'exitus del soggetto.

Abbiamo ritenuto opportuno escludere dal novero dei reperti significativi le «contraction bands» del miocardio ventricolare, costituite, per costante letteratura, da bande iper-eosinofile che attraversano perpendicolarmente le fibre muscolari cardiache. Si tratta, infatti, di un reperto aspecifico, di possibile riscontro nel contesto del miocardio anche in soggetti non cocainomani, deceduti in occasione di particolari richieste funzionali cardiocircolatorie, così come ormai rilevato costantemente in letteratura (1, 7, 22, 24).

In quattro casi (31%) fu riscontrato un edema polmonare emorragico di modesta entità, caratteristico della intossicazione da morfina. In tutti e quattro i casi le indagini tossicologiche rivelarono infatti oltre alla cocaina anche elevati valori di morfina nel sangue e nelle urine dei soggetti.

In ultima analisi, ricordiamo che nel 31% dei casi furono ri-

scontrati a livello epatico quadri istologici chiaramente riferibili ad una situazione di epatite cronica. Si tratta a nostro avviso di una patologia concomitante, non legata etiopatogeneticamente con l'uso della cocaina, bensì eventualmente con le modalità di somministrazione per via endovenosa e con stati pregressi o concomitanti di tossicodipendenza all'eroina.

Conclusioni

L'analisi della casistica esaminata ha permesso di rilevare che le « cocaine related deaths » rappresentano una realtà di recente osservazione ma sicuramente in rapido sviluppo anche per il settore medico-legale barese.

Nel complesso il campione esaminato è risultato di giovane età e prevalentemente dedito all'uso di sostanze stupefacenti in associazione.

Le risultanze tossicologiche, eccezion fatta per una mini packer syndrome, non hanno evidenziato quadri chiaramente riferibili ad overdosi di cocaina, consentendo peraltro il riscontro nel 98% dei casi di derivati morfiniti almeno nelle urine.

I dati anatomopatologici hanno rilevato nel 38% dei casi la concomitante presenza di una displasia ventricolare destra che può aver rappresentato una condizione favorente per il determinismo di quadri di acuta insufficienza cardiaca o per il manifestarsi di turbe del ritmo che possono aver poi indotto l'exitus del soggetto.

A livello cardiaco nel 61% del campione esaminato si rilevarono inoltre aspetti istologici che ben potevano essere indicativi di un inveterato e cronico uso della cocaina.

In conclusione, i dati emersi dall'indagine casistica effettuata indicano che la cocaina, eccezion fatta per situazioni di iperdosaggio, difficilmente può essere considerata l'unica causa responsabile dell'exitus del soggetto; spesso infatti nelle intossicazioni acute in soggetti non adusi all'uso della cocaina, questa agisce quale fattore concausale favorente, slatentizzando patologie concomitanti, non correlabili etiopatogeneticamente, spesso misconosciute (quali ad esempio la displasia ventricolare destra) o favorendo lesioni acute di tipo vascolare su anomalie congenite o meoprugie d'organo.

Ove invece sussistono le stimmate della cronica assunzione della cocaina (quadri ischemici-subischemici cardiaci, infiltrazioni di linfociti ed eosinofili endomiocardici), in assenza di altre patologie che possano giustificarcì diversamente la causa di morte, è del tutto verosimile che tali lesioni possano rappresentare, in corso di marcate sollecitazioni funzionali indotte dalla acuta assunzione della sostanza, delle vere e proprie spine irritative, responsabili di fenomeni di disomogeneità elettrica ventricolare e quindi dell'exitus del soggetto.

Diversa la situazione per i tossicodipendenti di vecchia data ove la cocaina associata alla eroina è tale da favorire lo svilupparsi di diversificati quadri anatomopatologici che ben possono giustificare poi l'exitus del soggetto.

Bibliografia

- 1) ARAGONA, F.: L'azione cardiottossica delle catecolamine: la miocitolisi coagulativa. *Zacchia* 63: 253, 1990.
- 2) ARNAO, G.: *Cocaina. Storia, effetti, cultura, esperienze*. Feltrinelli, Milano, 1983.
- 3) BARTH, C.W. III, BRAY, M., ROBERTS, W.C.: Rupture of the ascending aorta during cocaine intoxication. *Am. J. Cardiol.* 57: 496, 1986.
- 4) CAPLAN, L.R., HIER, D.B., BANKS, G.: Current concepts of cardiovascular disease-stroke. *Stroke Abuse* 13: 869, 1982.
- 5) GAGLIANO CANDELA, R., RUTIGLIANO, M., ALTAMURA, B.M.: Sudden death following ingestion of illicit heroin for concealing. Actes XIV Congr. Acad. Intern. Méd. Lég. Méd. Soc. (Liegi, 1988). *Acta Med. Leg. Med. Soc.* 3: 30, 1988.
- 6) GALDI, M.: E la Coca esce dall'alta società. *Med. Trib.* 10, 15: 3, 1991.
- 7) INTRONA, F. jr., DI VELLA, G., CARUSO, G., SMIALEK, J.E.: Intossicazione da cocaina: aspetti anatomo-patologici cardiaci e revisione di un campione. In *Cocaine today: its effects on the individual and society*. UNICRI (ONU) Publ. n. 44. F. Bruno Ed., Grafica CdP, Roma, 1991.
- 8) INTRONA, F. jr., RUTIGLIANO, M., GAGLIANO CANDELA, R.: Mini packer syndrome in Puglia. Descrizione di un caso. *Atti XXX Congr. Soc. It. Med. Leg. Ass. (Bari, 27-30 settembre 1989)*. Graphiservice, Bari, 1989.

- 9) INTRONA, F. jr., SMIALEK, J.: Mini packer syndrome: fatal ingestion of drug containers in Baltimore. *Am. J. For. Med. Path.* 10: 1, 1989.
- 10) ISNER, J.M.: Acute cardiac events temporally related to cocaine abuse. *N. Engl. J. Med.* 315: 1428, 1986.
- 11) ISNER, J.M., ESTES, N.A., THOMPSON, P.D.: Cardiac consequences of cocaine: premature myocardial infarction, ventricular tachyarrhythmias, myocarditis and sudden death. *Circulation* 72: 415, 1985.
- 12) KARCH, S.B.: Introduction to the forensic pathology of cocaine. *Am. J. For. Med. Path.* 12: 126, 1991.
- 13) KARCH, S.B., BILLINGHAM, M.E.: Myocardial contraction bands revisited. *Hum. Path.* 17: 9, 1986.
- 14) — The pathology and etiology of cocaine-induced heart disease. *Arch. Pathol. Lab. Med.* 112: 225, 1988.
- 15) KARK, B.S., STEPHENS, B.S.: When is cocaine the cause of death? *Am. J. For. Med. Path.* 12: 1, 1991.
- 16) LEVINE, S., BRUST, J., FUTRELL, N. *et al.*: Cerebrovascular complications of the use of the «crack» form of alkaloidal cocaine. *N. Engl. J. Med.* 323: 699, 1990.
- 17) LEVINE, S.R., WASHINGTON, J.M., MOEN, N., KIERAN, S.N., JUNGER, S., WELCH, K.M.: Crack-associated stroke. *Neurology* 37: 1092, 1987.
- 18) LICHTENFELD, P.J., RUBIN, D.B., FELDMAN, R.B.: Subarachnoid hemorrhage precipitated by cocaine snorting. *Arch. Neurol.* 41: 223, 1984.
- 19) LODI, F., MAROZZI, E.: *Tossicologia forense e chimica tossicologica*. Libreria Cortina, Milano, 1982.
- 20) LUNDBERG, G.D., GARRIOT, J.C., CRAVEY, R.H., SHAW, R.F.: Cocaine-related death. *J. For. Sci.* 22: 402, 1977.
- 21) *Andamento della tossicodipendenza in Italia 1984/1990*. Ministero dell'interno, Settore problemi e servizi sociali, Osservatorio permanente sul fenomeno droga, gennaio 1991.
- 22) PERETTI, F.J., STURNER, W.Q., INTRONA, F. JR.: Aspecificity of contraction bands in cocaine fatalities. *Atti XXX Congr. Soc. It. Med. Leg. Ass. (Bari, 27-30 settembre 1989)*. Graphiservice, Bari, 1989.
- 23) POLLIN, W.: The danger of cocaine. *JAMA* 254: 98, 1985.
- 24) REICHENBACH, D.D., BENDITT, E.P.: Catecholamine and cardiomyopathy: the pathogenesis and potential importance of myofibrillar degeneration. *Hum. Pathol.* 1: 125, 1970.

- 25) REZKALLA, S.H., HALE, S., KLONER, R.A.: Cocaine-induced heart diseases. *Am. Heart J.* 120: 6, 1990.
- 26) ROH, L.S., HAMELE-BENA, D.: Cocaine induced ischemic myocardial disease. *Am. J. For. Med. Pathol.* 11: 130, 1990.
- 27) SCHWARTZ, K.A., COHEN, J.A.: Subarachnoid hemorrhage precipitated by cocaine snorting. *Arch. Neurol.* 41: 705, 1984.
- 28) SIMPSON, R.W., EDWARDS, W.D.: Pathogenesis of cocaine-induced ischemic heart disease. *Arch. Pathol. Lab. Med.* 110: 479, 1986.
- 29) TAZELAAR, H.D., KARCH, S.B., STEPHENS, B.G., BILLINGHAM, M.E.: Cocaine and heart. *Hum. Pathol.* 18: 195, 1987.
- 30) THIENE, G., PENNELLI, N.: Recenti acquisizioni in tema di morte improvvisa cardiaca. *Riv. It. Med. Leg.* 6: 309, 1984.
- 31) WEISS, R.J.: Recurrent myocardial infarction caused by cocaine abuse. *Am. Heart J.* 111: 793, 1986.
- 32) WETLI, C.W., FISHBAIN, D.A.: Cocaine-induced psychosis and sudden death in recreational cocaine users. *J. For. Sci.* 30: 873, 1985.
- 33) WETLI, C.W., MITTLEMAN, R.E.: The body packer syndrome. Toxicity following ingestion of drugs packaged for transportation. *J. For. Sci.* 26: 3, 1981.
- 34) WETLI, C.W., WRIGHT, R.K.: Death caused by recreational cocaine use. *JAMA* 241: 2519, 1979.
- 35) WIENER, R.S., LOCKHART, J.T., SCHWARTZ, R.G.: Dilated cardiomyopathy and cocaine abuse: report of two cases. *Am. J. Med.* 81: 699, 1986.

Riassunto

INTRONA, F. jr. - DI VELLA, G. - GAGLIANO CANDELA, R.: *La morte da cocaina nel settore medico-legale barese. Contributo casistico.*

Gli Autori hanno effettuato una revisione casistica dei decessi correlabili all'uso voluttuario della cocaina osservati nel settore medico-legale barese. 13 casi sono stati individuati ed analizzati, di cui il primo occorso nel 1988. Per ciascuno di essi sono stati esaminati i dati circostanziali, le risultanze delle indagini autoptiche, i rilievi anatomo-patologici ed i risultati delle indagini tossicologiche di laboratorio. Particolare attenzione è stata rivolta all'analisi dei quadri patologici cardiovascolari macroscopici e microscopici rilevati, per i quali sono proposte ipotesi etiopatogenetiche relative alla loro insorgenza ed al ruolo causale svolto nel determinismo dell'exitus.

Résumé

INTRONA, F. jr. - DI VELLA, G. - GAGLIANO CANDELA, R.: *La mort par absorption de cocaïne dans la circonscription médico-légale de Bari. Etude de cas.*

Les Auteurs ont effectué une révision dans des cas de décès liés à un usage voluptuaire de la cocaïne, observés dans la circonscription médico-légale de Bari. Treize cas ont été constatés et analysés, dont le premier s'était vérifié en 1988. Pour chacun, on a examiné les circonstances, les résultats de l'autopsie, les relevés anatomo-pathologiques et les résultats des examens toxicologiques de laboratoire. On a prêté une attention particulière à l'analyse des tableaux pathologiques cardiovasculaires macro et microscopiques établis, pour lesquels on propose des hypothèses étiopathogénétiques relatives à leur apparition et au rôle de cause concomitante joué dans le décès.

Zusammenfassung

INTRONA, F. jr. - DI VELLA, G. - GAGLIANO CANDELA, R.: *Der Tod durch Kokain im gerichtsmedizinischen Bereich von Bari. Kasuistik.*

Die Autoren haben eine kasuistische Untersuchung der im gerichtsmedizinischen Bereich von Bari beobachteten Todesfälle angestellt, die in Beziehung zum Kokaingenuß gebracht werden können. 13 Fälle wurden identifiziert und analysiert, wobei der erste der Fälle auf das Jahr 1988 zurückgeht. Bezugnehmend auf jeden dieser Fälle wurden die durch die Umstände geschaffenen Daten, die Untersuchungsergebnisse der Autopsie, die anatomischpathologischen Daten und die Ergebnisse der toxikologischen Laboruntersuchungen ausgewertet. Besondere Aufmerksamkeit wurde der Analyse der makro- und mikroskopisch erfaßten pathologischen Daten des kardiovaskulären Apparates geschenkt; dazu werden ätiologisch-pathogenetische Hypothesen bezugnehmend auf die Ursachen und auf die nebenursächlichen Faktoren aufgestellt, die zum Tode geführt haben.

Summary

INTRONA, F. jr. - DI VELLA, G. - GAGLIANO CANDELA, R.: *Cocaine related deaths in the medico-legal section of Bari. Case histories.*

The Authors have carried out a survey of deaths linked to recreatio-

nal cocaine use observed in the Medico-legal Section of Bari. 13 cases were identified and analysed, the first of which occurred in 1988. In each case, an examination was made of circumstantial data, results of post mortem investigations, anatomopathological observation and results of toxicological laboratory investigations. Special attention was paid to macroscopic and microscopic cardiovascular pathologies, with respect to which etiopathogenetic hypotheses are advanced in relation to their onset and the concausal role played in bringing about death.

Resumen

INTRONA, F. jr. - DI VELLA, G. - GAGLIANO CANDELA, R.: *La muerte por cocaína en el Sector médico-legal de Bari. Contribución casuística.*

Los Autores han efectuado una revisión casuística de las muertes en relación con el uso superfluo de la cocaína observadas en el Sector médico-legal de Bari. Han sido localizados y analizados 13 casos, de los cuales el primero ocurrió en 1988. En cada uno han sido examinados los datos circunstanciales, los resultados de los exámenes de la autopsia, las consideraciones anatómico-patológicas y los resultados de las investigaciones toxicológicas de laboratorio. Se ha dado una especial importancia al análisis de los cuadros patológicos cardiovasculares macroscópicos y microscópicos observados, para los cuales se han propuesto hipótesis etiopatogénicas relativas a su insurrección y al papel co-causal desarrollado en la consecución del éxito.