

Trattamento delle fratture femorali del gatto con tecnica "Tie-in": esperienza clinica in 25 casi

RIASSUNTO

Scopo di questo articolo è di valutare l'efficacia della tecnica "Tie-in" nel trattamento delle fratture femorali nel gatto. Tutte le fratture trattate sono andate incontro a consolidazione. È stata effettuata la dinamizzazione degli impianti in undici soggetti entro 90 giorni. Gli impianti venivano rimossi fra 30 e 180 giorni sulla base dell'evidenza radiografica di consolidazione ossea completa. Tutti i soggetti presenti nello studio, ad eccezione di un caso, tolleravano bene l'impianto utilizzando l'arto trattato entro 48 ore dall'intervento. La configurazione "Tie-in" si è dimostrata una tecnica molto versatile per il trattamento di differenti tipi di fratture femorali diafisarie nel gatto fornendo risultati soddisfacenti in pazienti di età differenti.

INTRODUZIONE

Le fratture delle ossa lunghe sono molto comuni e rappresentano il 50% di tutte le fratture riscontrabili nel gatto; fra queste il femore risulta il segmento osseo maggiormente colpito¹. Statisticamente circa il 75-80% delle fratture è provocato da incidenti automobilistici² che determinano focolai gravemente comminuti e danni rilevanti a carico dei tessuti molli. Questo tipo di fratture è denominato dagli autori anglosassoni "high energy level fracture", e si accompagna spesso con danni localizzati in altri distretti anatomici come contusione polmonare, pneumotorace, ernia diaframmatica (Fig. 1) o rottura vescicale¹¹. Per ciò che concerne le metodiche di fissazione scheletrica esterna, nel femore, a causa dell'anatomia regionale, si possono utilizzare unicamente le configurazioni monolaterali monoplanari, quelle biplanari per la porzione prossimale e quelle unilaterali o bilaterali per quella distale⁵. La configurazione "Tie-in" rappresenta una combinazione di tecniche di fissazione scheletrica interna ed esterna, e si basa sull'impiego di un fissatore esterno monolaterale monoplanare Tipo IA associato a un chiodo endomidollare (CE). Questo montaggio è in grado di neutralizzare le forze presenti a livello del focolaio di frattura: il fissatore esterno contrasta la compressione assiale e la torsione, il CE il piegamento. Tale configurazione proposta da Aron^{6,7}, descritta in molti testi e largamente utilizzata da altri Autori^{8,9,10,11,12,13,14,15,16}, è stata testata in diversi studi biomeccanici^{17,19}, che evidenziano come l'aggiunta di un CE ad un montaggio Tipo IA conferisca maggiore rigidità e maggiore resistenza alle forze di piegamento rispetto al solo montaggio Tipo IA. Appare abbastanza intuitivo che tale configurazione risulta essere maggiormente efficace nel contrasto delle forze di rotazione e di scivolamento rispetto al solo utilizzo di un CE stesso. La configurazione Tie-in comparata a un montaggio di Tipo II, risulta altrettanto rigida e soprattutto maggiormente indicata in molte situazioni in cui sono presenti costrizio-

Guido Pisani, DVM, Dipl. ECVS
Centro Veterinario Pisani Carli Chiodo,
Via Palmiro Togliatti 8/10 Ortonovo (SP)

Giuseppe Paludi, DVM
Centro Veterinario Campo Di Marte, Via Dell'Artigianato
39/C Livorno (LI), Ospedale Veterinario San Concordio,
Via Savonarola 106/f San Concordio, Lucca (LU)

Fabio Sangion, DVM
Clinica Veterinaria San Marco Padova (PD)

Claudio Penazzi, DVM
Ambulatorio Veterinario San Francesco,
Via Massimo Villa 24\B Imola (BO)

Bruno Peirone, DVM, PhD
Dipartimento di Patologia Animale,
Facoltà di Medicina Veterinaria, Università di Torino

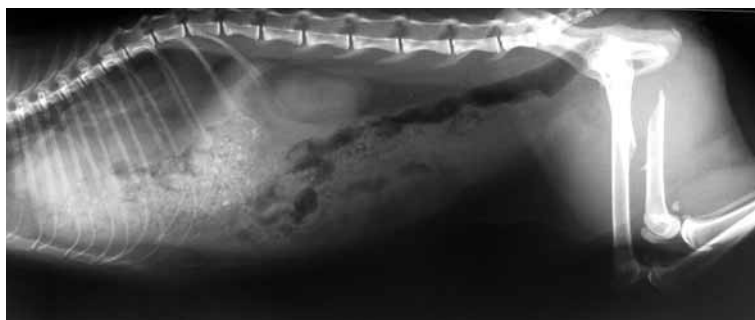


FIGURA 1 - Soggetto 17 (frattura femore, ernia diaframmatica).

"Articolo ricevuto dal Comitato di Redazione l'08/01/2010 ed accettato per la pubblicazione dopo revisione il 03/08/2010".

ni anatomiche rispetto al montaggio Tipo II¹⁸. L'invasività della tecnica è minima, in quanto vengono utilizzati chiodi endomidollari di piccolo calibro (1,5-2 mm) che causano pochi danni alla vascolarizzazione endostale e alla fisi di accrescimento distale del femore, se ancora presente¹⁰. I chiodi possono essere inseriti per via normograda (cielo aperto o chiuso) o per via retrograda. Come la maggior parte dei montaggi della fissazione scheletrica esterna, la configurazione "Tie-in" può essere dinamizzata^{10,13}. La tecnica descritta è in accordo con i principi di trattamento biologico delle fratture²⁰. Nel presente studio retrospettivo viene valutata l'efficacia della tecnica "Tie-in" nel trattamento delle fratture femorali del gatto.

MATERIALI E METODI

Sono stati selezionati dai nostri database (dal 1998 al 2009), tenendo conto della completezza dei dati archiviati, soggetti di specie felina affetti da fratture femorali diafisarie e metafisarie distali con focolai chiu-

si o con grado di esposizione pari al 1°. In tutti i soggetti trattati sono state acquisite in pre-operatorio radiografie standard latero-laterale e cranio-caudali (LL e CrCd) dell'arto fratturato. Sulla base di tali radiografie sono state classificate le fratture (vedi Tab. 1 e 2), tenendo conto della localizzazione anatomica, della direzione della linea di frattura e dell'aspetto dell'eventuale ferita^{2,3,4}. Venivano inoltre acquisite radiografie latero-laterali dell'arto contro laterale, da utilizzare come riferimento per l'eventuale successivo ripristino della lunghezza sull'arto fratturato. In tutti i soggetti sono state eseguite radiografie di controllo in proiezione LL e CrCd fino a consolidazione ossea avvenuta. Tutti i soggetti per l'applicazione della metodica di seguito descritta sono stati sottoposti ad anestesia generale ed analgesia.

Procedura chirurgica

In 1 caso il CE è stato inserito per via normograda a livello della fossa sottotrocanterica utilizzando un approccio a cielo chiuso. Nei restanti 24 casi è stato eseguito un approccio a cielo aperto con inserimento per via retrograda, di cui in 8 casi (sog-

TABELLA 1

Soggetto	Razza	Sesso	Età	Causa	Non esposta/esposta	Numero frammenti	Tipo frattura
1	Europeo	M	11 mesi	Investimento	Non esposta	3	CD professionale
2	Europeo	FS	6 anni	Investimento	Esposta	> 4	CD
3	Europeo	FS	9 anni	Incidente traumatico	Non esposta	4	CD
4	Europeo	M	5 anni	Incidente traumatico	Non esposta	3	CD
5	Europeo	MC	1 anno	Incidente traumatico	Non esposta	3	CMD
6	Europeo	M	8 mesi	Incidente traumatico	Non esposta	3	CD
7	Europeo	M	11 anni	Incidente traumatico	Non esposta	3	CD professionale
8	Europeo	FS	8 anni	Incidente traumatico	Non esposta	2	DT
9	Europeo	F	4 mesi	Incidente traumatico	Non esposta	> 4	CD
10	Europeo	FS	5 anni	Incidente traumatico	Non esposta	> 4	CD + trocantere
11	Europeo	FS	6 anni	Incidente traumatico	Non esposta	> 4	CD
12	Europeo	F	8 mesi	Trauma casalingo	Non esposta	3	CD
13	Europeo	FS	3 anni	Incidente traumatico	Non esposta	> 4	CM distale
14	Europeo	FS	7 anni	Incidente traumatico	Non esposta	3	CD
15	Europeo	M	18 mesi	Incidente traumatico	Esposta	3	CM distale
16	Europeo	M	7 mesi	Incidente traumatico	Non esposta	3	DT
17	Europeo	FS	3 anni	Incidente traumatico	Non esposta	2	DS
18	Europeo	M	8 mesi	Investimento	Non esposta	2	DT
19	Europeo	F	12 anni	Investimento	Non esposta	> 4	CD
20	Europeo	M	18 mesi	Investimento	Esposta	3	CD + trocantere
21	Europeo	F	3 anni	Investimento	Esposta	3	CD
22	Europeo	FS	1 anno	Investimento	Non esposta	> 4	CM
23	Europeo	MC	2 anni	Investimento	Esposta	> 4	CMD
24	Europeo	M	5 mesi	Caduta 4 MT	Non esposta	2	CD
25	Europeo	FS	9 mesi	Incidente traumatico	Non esposta	3	M

Tipo di frattura: AV avulsione, C comminuta, M metafisaria, D diafisaria, O obliqua, S spirale, T trasversa.

getti 2, 11, 13, 14, 15, 16, 20 e 21) con tecnica miniminvasiva "Open-But-Not-Touch", mentre nei restanti 17 casi è stato eseguito un approccio laterale standard⁵. In 23 soggetti al CE non è stata tagliata la punta inserita nel moncone distale, nei restanti 2 soggetti la punta è stata rimossa (soggetti 2 e 12). In 3 casi come ausilio nella fissazione di fratture riducibili oblique sono stati utilizzati dei cerchiaggi di suture assorbibili in Polyglactin 910 (soggetti 4, 5 e 6) mentre in 1 caso (soggetto 22) è stato utilizzato un cerchiaggio metallico. In 2 casi (soggetti 10 e 20) la concomitante avulsione del grande trocantere è stata trattata con banda di tensione mediante 2 chiodi e cerchiaggio metallico.

Selezione degli impianti e configurazione

Il diametro dei chiodi centromidollari utilizzati (1,5-2 mm) è stato dettato dalla dimensione radiografica del canale endomidollare di ciascun soggetto cercando di non superare in nessun caso 1/3 del diametro del canale midollare. Il diametro delle barre di connessione utilizzate è stato di 2 mm per quanto riguarda le fratture stabili e 3 mm per le fratture instabili coadiuvate in 3 casi (soggetti 2, 10, 11) dall'aggiunta di una seconda barra laterale da 3 mm. Successivamente al suo inserimento il CE veniva piegato di circa 90° e collegato tramite morsetti ad una barra, o in alternativa tramite pin-

TABELLA 2

Soggetto	Tipo riduzione	Tipo CE	Chiodi	Cerchiaggi	Dinamizzazione	Giorni rimozione	Complicazioni	Patologie concomitanti	Risultato
1	A	Con	4+	No	40 giorni	60	Scarsa cicatrizzazione	No	Buono
2	A	Con + 2° barra	5-	No	26 giorni	60	No	No	Buono
3	A	Con a barra transarticolare	5-	No	30 giorni	60	No	Lesione leg. collaterale mediale ginocchio	buono
4	A	Bar	4-	SA	No	80	No	No	Buono
5	A	Bar	2-, 1L	SA	No	60	No	No	Ottimo
6	A	Bar	4-	SA	No	70	Contrattura quadricipite	No	Soddisfacente
7	A	Bar	4-	No	60 giorni	70	No	No	Ottimo
8	A	Bar	4-	No	90 giorni	180	No	No	Ottimo
9	C	Bar	2-	No	No	30	No	No	Ottimo
10	A	Bar + 2° barra	4-	1M + tension band trocantere	37 giorni	60	No	Avulsione grande trocantere ipsilaterale	Buono
11	A	Bar + 2° barra	4-	No	35 giorni	75	No	No	Buono
12	A	Bar	4-	No	No	60	No	Frattura acetabolare controlaterale	Ottimo
13	A	Bar	4-	No	30 giorni	65	No	No	Buono
14	A	Bar	3-	No	No	60	No	No	Buono
15	A	Bar	3-	No	No	60	No	No	Buono
16	A	Bar	2-	No	No	40	No	No	Buono
17	A	Bar	2-	No	No	32	No	Ernia diaframmatica, persistenza uraco	Buono
18	A	Con	2l	No	No	46	No	Fratt. radio-ulna controlaterale	Ottimo
19	A	Con	1l, 1+	No	75, 85, 95 giorni	90	No	Ferita vulva - vagina	Buono
20	A	Con	3+	1M + tension band trocantere	No	50	No	Avulsione grande trocantere ipsilaterale	Ottimo
21	A	Con	3+	No	No	53	No	No	Ottimo
22	A	Con	1L, 1+	1M	No	70	No	No	Buono
23	A	Con	3L, 2+	No	Pullout 69 e 110 giorni	130	Callo osseo sottile, lieve osteomielite	No	Insoddisfacente
24	A	Con	2L	NO	no	44	No	No	Ottimo
25	A	Bar	3+	NO	30 giorni	60	Pullout 30 giorni	No	Soddisfacente

Tipo riduzione A aperta, C chiusa. Tipo CE BAR Formante la barra laterale, CON connesso alla barra laterale. Cerchiaggi SA suture assorbibili, M metallici. Chiodi L lisci, + filetto positivo, - filetto negativo.

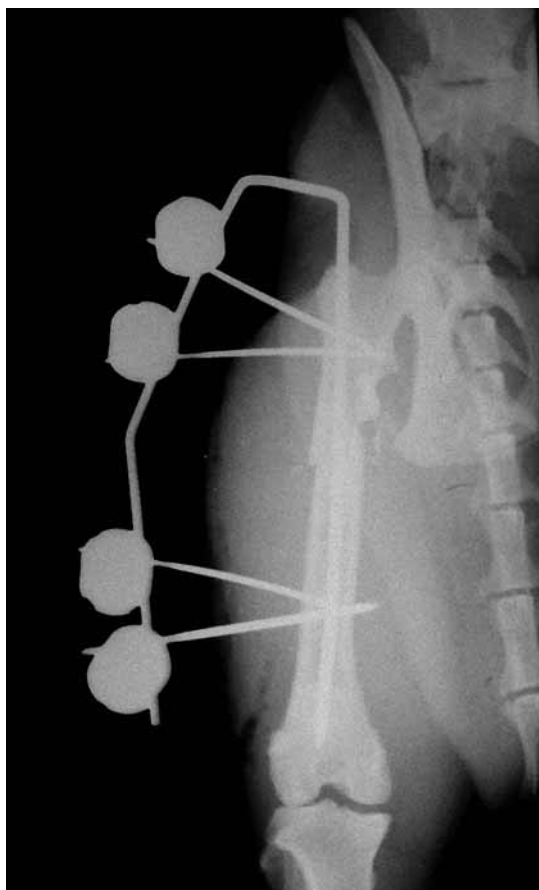


FIGURA 2 - Soggetto 7.

za piegafili veniva piegato di circa 180° in modo da formare la barra laterale stessa del montaggio. La barra laterale veniva adeguatamente sagomata al profilo della coscia del soggetto trattato, eseguendo una e occasionalmente due pieghe mediante pinza piegafili. In tal modo la barra risultava il più vicino possibile alla cute (mantenendo una distanza di almeno 1 cm in previsione dell'eventuale edema postoperatorio) assicurando così una maggiore stabilità dell'intero impianto (Fig. 2). In seguito veniva montato il fissatore esterno, posizionando i primi due chiodi rispettivamente sul frammento distale e prossimale, i quali venivano successivamente collegati alla barra tramite morsetto ottenendo così la stabilizzazione primaria della frattura. La stabilizzazione finale veniva ottenuta mediante l'inserimento dei restanti chiodi su ciascun frammento ove necessario e in base allo spazio di manovra disponibile (dove possibile almeno 4 corticali su ciascun frammento). In 10 casi la barra laterale del fissatore esterno è stata collegata all'emergenza del CE tramite morsetto, nei restanti 15 casi il CE formava la barra laterale di connessione del nostro montaggio (vedi tabella 1B); in tutti i soggetti il CE veniva piegato a circa 1-1,5 cm di distanza dalla cute. In un solo caso (soggetto 3) il montaggio è stato allungato distalmente facendo passare la barra di connessione anteriormente al ginocchio (trans articolare) inse-

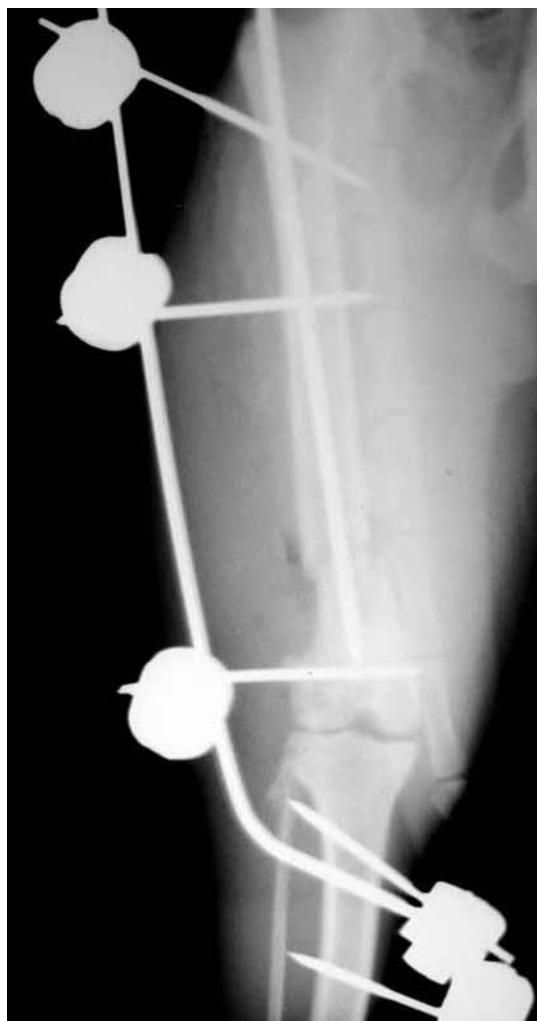

FIGURA 3 - Soggetto 3.

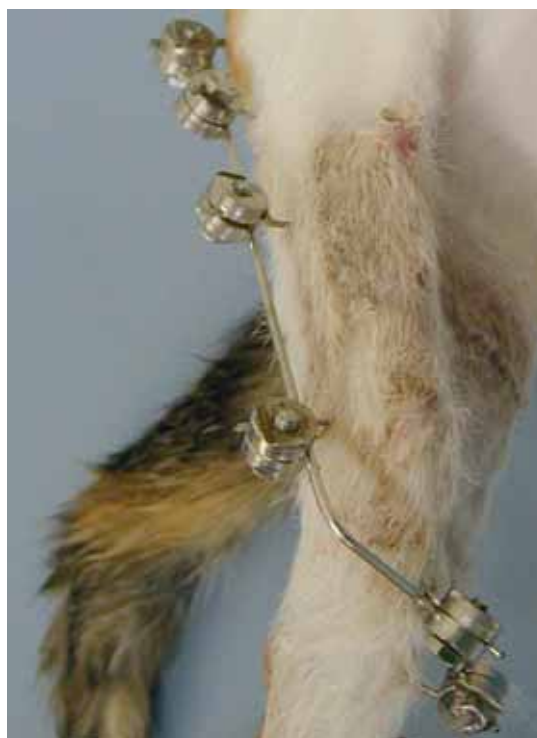

FIGURA 4 - Soggetto 3.

rendo due chiodi transcorticali mediali a livello della tibia prossimale (Figg. 3 e 4). Il diametro dei chiodi transcorticali del fissatore esterno è stato selezionato sulla base delle dimensioni radiografiche dell'arto dei singoli soggetti: chiodi lisci da 1 mm a 1,8 mm, filetto positivo da 1,2 mm a 1,5 mm, filetto negativo da 1,5 mm a 2 mm. Per quanto concerne i morsetti di connessione barra/chiodo sono stati utilizzati, per ragioni di disponibilità commerciale e maggiore economicità, esclusivamente morsetti tipo "Meynard".

Post operatorio

Per ogni caso trattato sono state eseguite radiografie post-operatorie in proiezione standard LL e CrCd tali da valutare la riduzione della frattura, l'allineamento e il posizionamento dei chiodi. Tutti i soggetti trattati ad eccezione di un caso (soggetto 6) ricevevano il primo controllo clinico a 7 giorni dall'intervento; venivano effettuate delle medicazioni programmate ogni 10 giorni ed effettuato il primo controllo radiografico a 20 giorni per quanto riguarda gli animali immaturi (7 soggetti) e a 30 giorni per quanto riguarda i soggetti maturi. Gli impianti venivano rimossi a consolidamento radiografico avvenuto. I risultati radiografici per ciò che concerne la guarigione delle fratture trattate sono stati classificati in:

- Ottimo: consolidazione ossea completa
- Buono: consolidamento callo osseo con ricorticalizzazione in atto
- Soddisfacente: buon consolidamento callo osseo con qualche complicanza come drenaggio o mobilizzazione di massimo due chiodi durante il processo di guarigione della frattura
- Insoddisfacente: consolidamento callo osseo sufficiente ma complicanze come drenaggio o mobilizzazione di più di due chiodi durante il processo di riparazione della frattura.

RISULTATI

Sono stati inclusi nello studio 25 soggetti che risultavano di età compresa tra i 4 mesi e 12 anni (media 35,2 mesi). Soggetti maschi 9, maschi castrati 2, femmine 4, femmine sterilizzate 10. Sono stati trattati diversi tipi di frattura con vari livelli di complessità, in 16 casi in seguito ad incidenti traumatici "casalinghi" o di origine sconosciuta, in 9 casi si è trattato di fratture ad alto livello di energia, di cui 8 casi in seguito ad investimento automobilistico ed in 1 caso si è trattato di una frattura derivante da una caduta da 4 metri (classificazione tipo di frattura vedi tabella 1A). Schematicamente sono state considerate come fratture stabili quelle riportate dai soggetti 8, 16, 18 e 25, mentre come instabili le fratture riportate dai restanti soggetti². In 5 casi trattati era presente una frattura esposta di 1° grado, i restanti soggetti avevano riportato fratture non

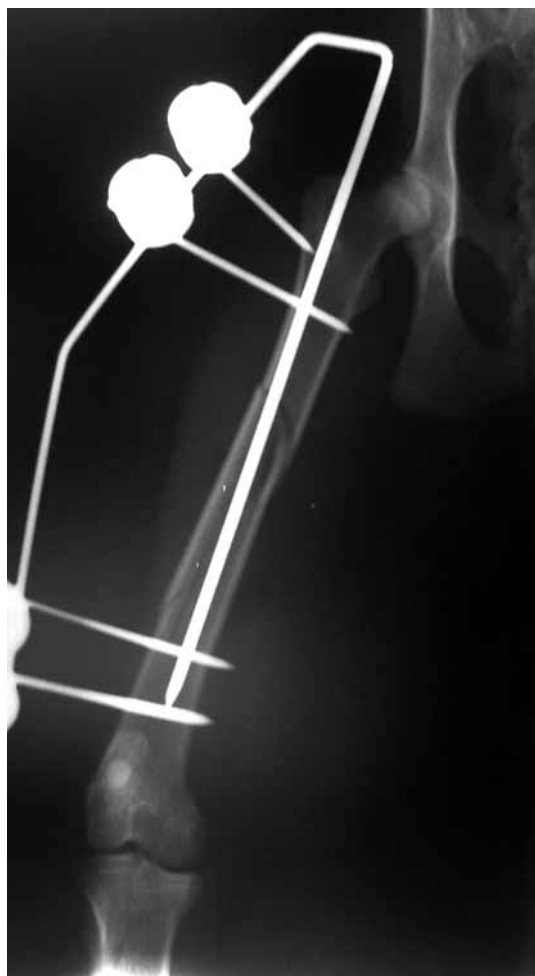

FIGURA 5 - Soggetto 5.

esposte. Le radiografie postoperatorie hanno evidenziato un buon allineamento della frattura in 22 casi, mentre in 3 casi veniva ottenuta una buona riduzione anatomica. La posizione del CE all'interno del canale midollare risultava corretta in 22 casi, in un solo caso il chiodo risultava insufficientemente inserito nel moncone distale (Fig. 5), nei restanti 2 casi il chiodo è risultato troppo inserito distalmente in quanto posizionato nell'osso subcondrale a livello del femore distale (Figg. 6 e 7), pur non avendo nessuna rilevanza clinica. Per ciò che concerne l'emergenza prossimale del CE essa risultava corretta in tutti e 25 i casi, ovvero in uno spazio compreso tra la fossa sottotrocanterica e il grande trocantere stesso, in nessun caso abbiamo avuto fuoriuscita a livello del collo femorale o comunque medialmente alla fossa sottotrocanterica. In seguito alla visualizzazione radiografica di un callo in adeguato stato di consolidamento in 8 casi è stata effettuata la dinamizzazione dell'impianto in un periodo compreso tra 26 e 90 giorni (media 47,5 giorni). In un caso (soggetto 23) è stata effettuata a 69 giorni una dinamizzazione "forzata" per mobilizzazione del chiodo più vicino al focolaio di frattura, seguita a 110 giorni da un'ulteriore rimozione del chiodo più distale e di quello più prossimale sem-

pre a causa della mobilizzazione e drenaggio dei chiodi. La rimozione completa degli impianti è stata effettuata in un periodo compreso tra 30 e 180 giorni (media 66,6 giorni). In seguito alla rimozione degli impianti il risultato è stato classificato come

ottimo in 9 casi, come buono in 13 casi, come soddisfacente in 2 casi e insoddisfacente in 1 caso. Tutti i pazienti ad eccezione di 2 casi (soggetto 23 situazione di non carico, soggetto 6 impossibilità di controllo) iniziavano il carico dell'arto operato entro due giorni, il carico risultava soddisfacente intorno ad una settimana.

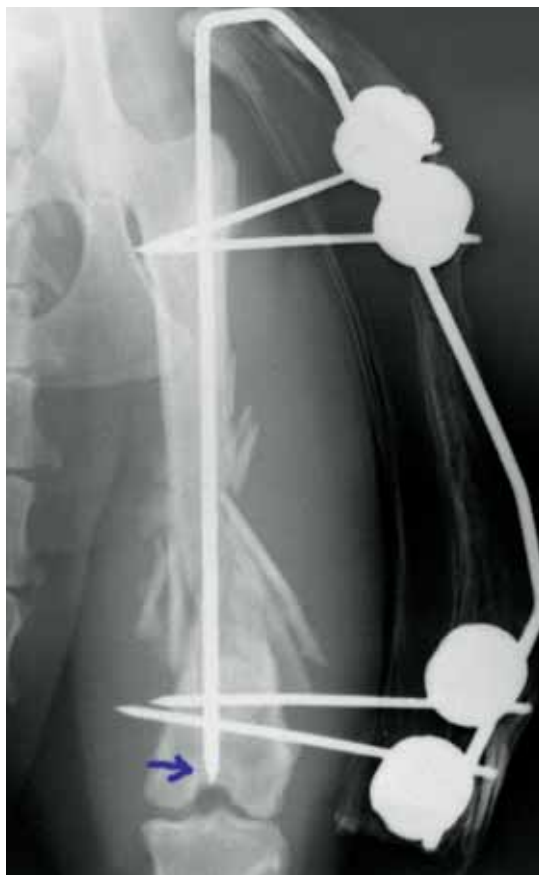

FIGURA 6 - Soggetto 13.

Complicanze

Nel soggetto 2 il risultato finale è stato considerato buono in quanto non c'è stata nessuna ripercussione clinica nonostante la riduzione effettuata non fosse perfetta a causa di un'eccessiva anterversione femorale (Fig. 8). Nel soggetto 23, il risultato è stato ritenuto insoddisfacente in quanto tale soggetto è stato tenuto confinato durante tutto il periodo di guarigione della frattura, durante il quale si è sviluppata una osteomielite localizzata, sufficiente a causare dolore e far avvenire la mobilizzazione dei chiodi prossimale e distale nonostante la ridotta attività fisica, le medicazioni e la terapia antibiotica. La rimozione completa dell'impianto è stata effettuata a 130 giorni con un'evidenza radiografica di un callo comunque abbastanza sottile. Nel soggetto 6 il primo controllo post operatorio è stato eseguito a 75 giorni dalla fissazione chirurgica, il risultato finale è stato considerato buono per ciò che concerne la guarigione della frattura ma in tale soggetto è residua una contrattura del muscolo quadricipite. Nel soggetto 25, per quanto riguarda la guarigione finale della frattura il risultato è stato considerato soddisfacente in quanto clinicamente tale soggetto non ha mai manifestato problemi durante tutto il periodo di guarigione della frattura, nonostante al secondo controllo clinico/radiografico effettuato a 30 gior-




FIGURA 7 - Soggetto 8.

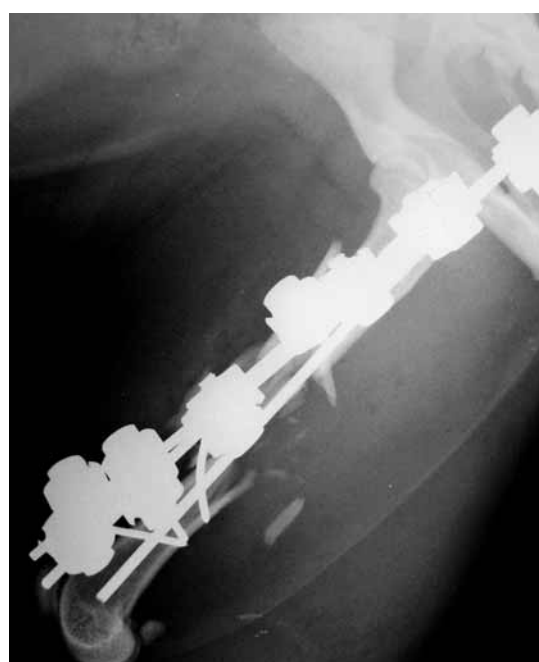


FIGURA 8 - Soggetto 2.

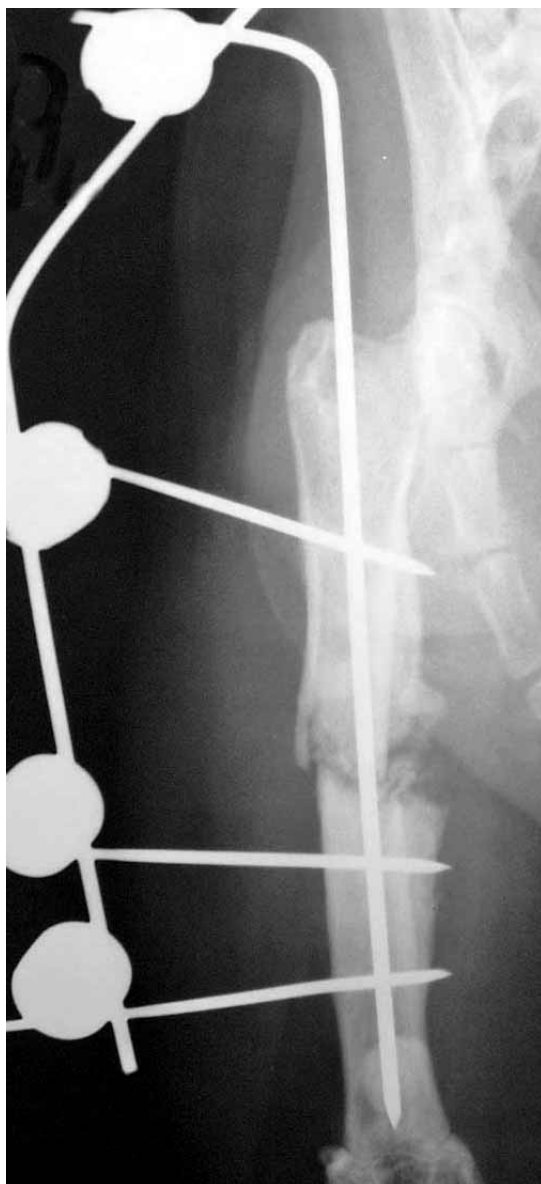

FIGURA 9 - Soggetto 25.

ni dall'intervento veniva dinamizzato l'impianto rimuovendo il CE a causa di una sua mobilizzazione e un lieve drenaggio (Figg. 9 e 10).

DISCUSSIONE

Abbiamo trattato diversi tipi di fratture, diafisarie, diafisarie prossimali, metafisarie distali, associate in 2 casi all'avulsione del grande trocantere, in un caso ad una lesione sul legamento collaterale mediale del ginocchio ipsilaterale, in un caso ad una frattura acetabolare sul controlaterale, in un caso ad una frattura di radio e ulna sul contro laterale anteriore. In 5 casi le fratture erano esposte. Tutti i casi, nonostante le sostanziali differenze di tipologie di frattura e di lesioni concomitanti, condividevano la possibilità di applicare efficacemente come mezzo di osteosintesi la tecnica "Tie-in". Sono state trattate 21 fratture instabili su 25 di cui a loro volta 8 con

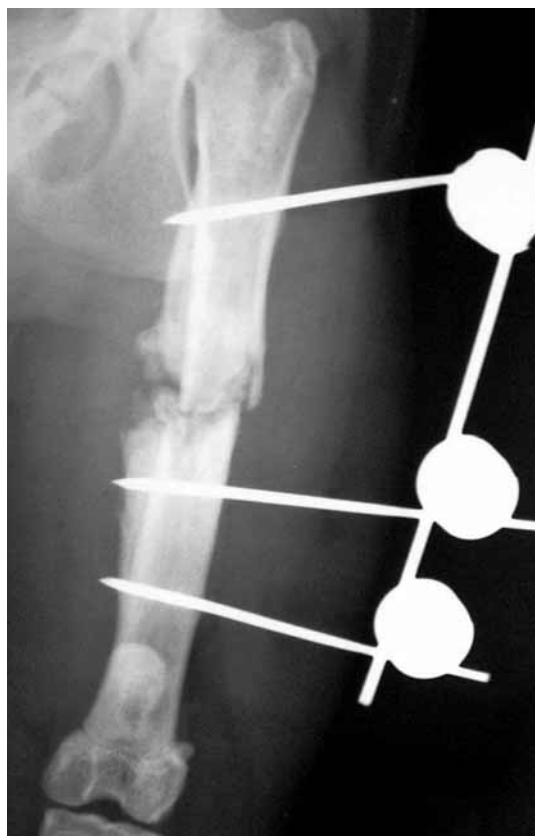

FIGURA 10 - Soggetto 25 dopo rimozione CE causa mobilizzazione.

alto grado di comminuzione (Fig. 11). In questo tipo di fratture risulta di estrema importanza l'utilizzo di chiodi endomidollari di piccolo calibro, allo scopo di limitare i danni alla vascolarizzazione endostale favorendo così una migliore guarigione dell'osso stesso in tale comparto. Per quanto riguarda la cicatrizzazione del comparto periostale, la metodica di prima scelta è l'introduzione del CE per via normograda permettendo un pieno rispetto della vascolarizzazione periostale del focolaio di frattura. In alternativa può essere eseguito un approccio a cielo aperto mininvasivo (tecnica "Open-But-Not-Touch") con parziale esposizione del focolaio di frattura e introduzione retrograda del CE. Nella nostra esperienza in 1 caso il CE è stato inserito per via normograda; tale approccio permette di incorrere in minori rischi di interferenza con il N. sciatico in quanto l'emergenza del chiodo risulta essere in posizione più laterale rispetto all'inserimento per via retrograda^{22,23}. Nei restanti 24 casi il CE è stato inserito per via retrograda e non abbiamo registrato nessun fenomeno di interferenza del CE con il N. sciatico. La metodica ha previsto il mantenimento del moncone prossimale in adduzione ed estensione durante l'inserimento del CE nel canale midollare, guidando la sua fuoriuscita a livello della fossa sottotrocanterica o lateralmente ad essa. Particolare enfasi va posta a questo dettaglio, in quanto chiodi centromidollari emergenti a livello del collo femorale potrebbero causare delle fratture

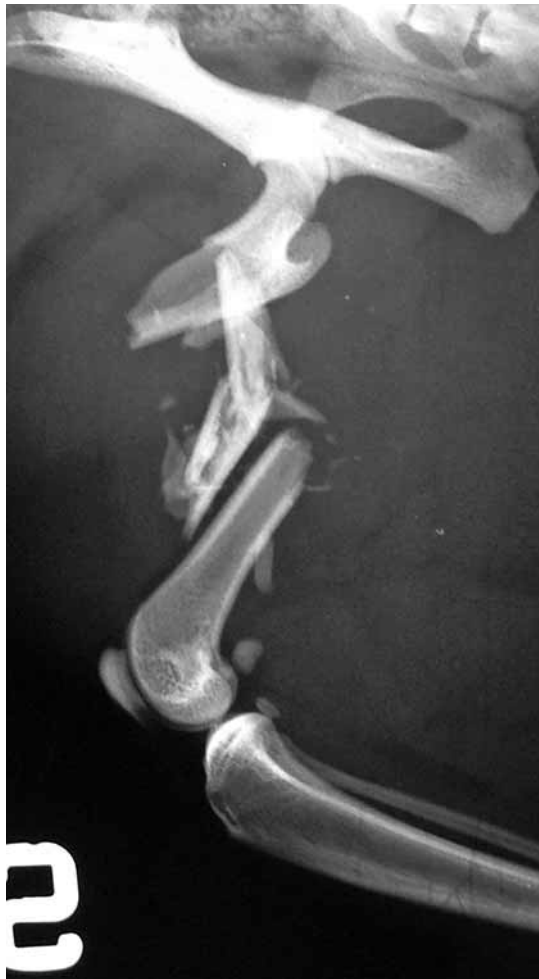

FIGURA 11 - Soggetto 2 (Alto grado di comminuzione).

re iatrogene del collo stesso, mentre un inserimento ancora più mediale rispetto al collo oltre a fratture iatrogene potrebbe causare fenomeni di interferenza con la funzione articolare o danni iatrogeni al N. sciatico^{16,21}. Non sono state evidenziate complicanze nonostante l'applicazione di tale accorgimento da parte dei diversi autori. Successivamente il chiodo veniva fatto fuoriuscire a livello della cute e in seguito respinto nel moncone distale fino a livello del polo prossimale della rotula, evitando di penetrare la cartilagine articolare o lo spazio articolare (Figg. 5, 6). Nei soggetti 2 e 12 il CE prima di essere definitivamente inserito nel moncone distale veniva privato della propria estremità appuntita. Tale accorgimento risulta utile per il ripristino della lunghezza originale del femore, in quanto così facendo si può utilizzare il chiodo stesso per spingere il moncone distale fino ad ottenere la lunghezza desiderata, correndo così meno rischi di penetrazione articolare. Tale accorgimento risulta estremamente utile anche quando si decide di trattare fratture a cielo chiuso, in quanto il CE può essere inserito per via normograda sul frammento prossimale a livello della fossa sottotrocantérica, fatto avanzare e fuoriuscire dalla cute a livello del focolaio di frattura, privato della punta, fatto retrocedere at-

traverso il precedente foro di uscita dalla cute fino al focolaio di frattura ed infine fatto avanzare nel frammento distale per ottenere il ripristino della lunghezza femorale desiderato. Altro importante accorgimento, sebbene possa apparire scontato, è l'esecuzione in valutazione preoperatoria di almeno due proiezioni radiografiche (medio laterale e ventro dorsale), in quanto, soprattutto in caso di fratture prossimali sub trocanteriche, nella sola proiezione ventro dorsale il frammento prossimale potrebbe apparire più corto del reale data la sua mancata completa distensione. Particolare attenzione è stata posta, soprattutto nelle fratture con alto grado di comminuzione, all'allineamento rotazionale, utilizzando come repere di correzione, ove possibile e visibile, l'inserzione sulla superficie caudale del femore del muscolo adduttore magno²¹. All'occorrenza come ausilio nella riduzione anatomica delle fratture "riducibili" sono stati utilizzati dei cerchiaggi di suture assorbibili. Abbiamo utilizzato, in molti soggetti, chiodi a filetto negativo, in contrasto con la letteratura del passato²⁴, ma in accordo con quella più recente²⁵ che dimostra come i chiodi di Ellis opportunamente inseriti abbiano le stesse percentuali di rottura o piegamento rispetto ad altri tipi di chiodi. Contravvenendo alle indicazioni di un recente articolo²⁵, i nostri chiodi a filetto negativo, per ragioni di disponibilità commerciale risultavano avere una filettatura terminale abbastanza lunga da non permettere l'introduzione di tali chiodi con la filettatura completamente inserita e protetta sotto la corticale dell'osso, ma ciononostante non abbiamo registrato nessun fenomeno di piegamento o rottura dei chiodi stessi (Fig. 12). I morsetti di "Meynard" utilizzati, risultano essere più ingombranti rispetto ad altri tipi di morsetti (Synthes, K-E, Imex SK) e più pesanti, ma possono all'occorrenza venire aggiunti senza difficoltà in costrutti già formati senza dover smontare la barra di connessione precedentemente fissata e possono essere riutilizzati più volte in quanto risultano molto resistenti alla deformazione plastica^{26,27}. Particolare attenzione nell'esecuzione dell'intera metodica va posta all'inserimento dei chiodi. Per quanto concerne il CE, è indicato introdurlo manualmente mediante mandrino di Jacobs cannulato cercando di compiere decisi movimenti rotatori di circa 90°. Nel soggetto 25, l'introduzione mediante trapano del CE ha determinato una precoce mobilizzazione e drenaggio risoltisi solo dopo rimozione del chiodo stesso. Per quanto riguarda l'inserimento dei chiodi transcorticali questo deve avvenire antero-lateralmente alla diafisi femorale, nell'intersezione compresa tra il muscolo vasto laterale ed il muscolo bicipite femorale per interferire meno con la funzione della muscolatura della coscia e limitare il dolore funzionale. Se ne sconsiglia l'inserimento manuale, risultando infatti preferibile usare un trapano a bassi giri. Particolare attenzione è stata posta durante l'inserimento dei chiodi al mantenimento di una spinta costante so-

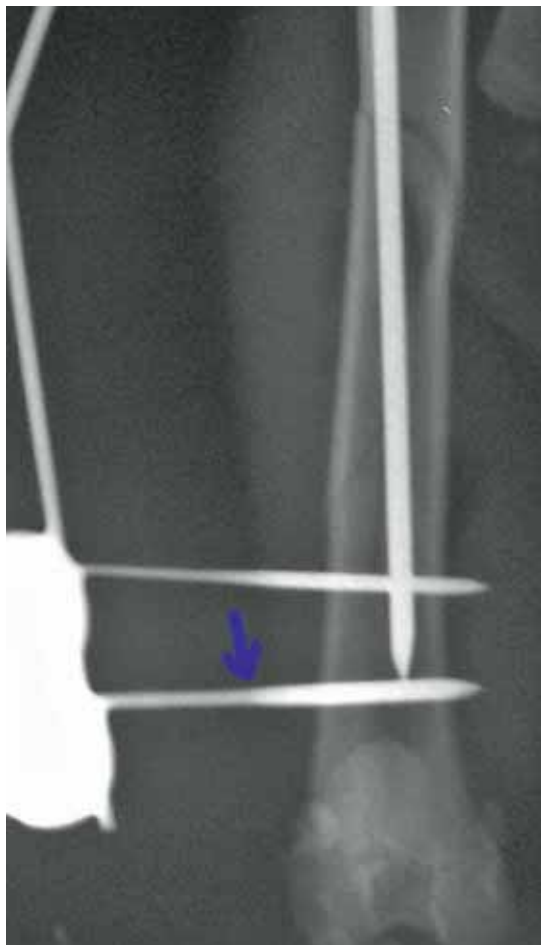

FIGURA 12 - Soggetto 5 (filettatura non protetta dalla corticale).

prattutto nel momento di perforazione della seconda corticale ossea evitando di spanare la prima corticale. Nonostante le indicazioni presenti in letteratura², in nessun caso è stata eseguita la "pre-foratura" per l'inserimento dei chiodi filettati, in quanto risulta estremamente difficile durante l'inserimento del chiodo filettato raggiungere senza errore il foro presente sulla seconda corticale eseguito dal precedente foro guida, soprattutto a causa delle ridotte dimensioni del femore del gatto rispetto al cane. Ove possibile, è stato evitato di inserire il chiodo più distale a livello dei condili femorali, in quanto a causa dello scorrimento dei tessuti molli in tale sede potrebbe residuare dolore e formazione di tratti fistolosi di drenaggio, come segnalato in letteratura¹⁰. Nella nostra esperienza in un solo caso nel soggetto 3 è stato inserito un chiodo transcondilare, soggetto in cui a causa di una lesione del legamento collaterale mediale il montaggio "Tie-in" è stato allungato distalmente facendo passare la barra di connessione anteriormente al ginocchio in modo trans articolare, inserendo due chiodi mediali a livello della tibia prossimale, bloccando così transitoriamente l'articolazione del ginocchio e con essa anche i movimenti di scivolamento dei tessuti molli sul chiodo transcon-

dilare. Lo strumentario e i materiali di consumo utilizzati per l'applicazione della tecnica descritta, risultano essere minimi e constano di:

- Set chirurgico di base
- Set di barre di connessione
- Set di chiodi da 1 mm a 2 mm (lisci e/o filettati)
- Filo d'acciaio da cerchiaggio
- Mandrino di Jacobs manuale
- Trapano a bassi giri e relativo mandrino di Jacobs
- Pinze da riduzione ossea
- Pinza piegafili

Ogni tecnica utilizzabile e ogni impianto possiede dei "vantaggi" che devono essere massimizzati e degli "svantaggi" che devono essere minimizzati, ma non esiste una tecnica universale adatta ad ogni situazione. La metodica descritta risulta essere di facile applicazione e di estrema versatilità, ma sottolineiamo il fatto che non rappresenta la soluzione ideale per ogni situazione riscontrabile. Il "Tie-in", se correttamente applicato, garantisce un'adeguata neutralizzazione delle forze in gioco presenti in diversi tipi di frattura ed un buon potenziale di guarigione delle fratture stesse in quanto nel femore del gatto è presente un largo e rettilineo canale endomidollare ed un'abbondante vascolarizzazione periostale¹¹. Inoltre la metodica permette la "dinamizzazione" progressiva dell'impianto durante il processo di guarigione. Tale dinamizzazione nella nostra esperienza è consistita in:

- destabilizzazione attraverso la rimozione della seconda barra ove presente;
- rimozione dei soli morsetti di connessione chiodo-barra lasciando il chiodo in sede (Fig.13);
- sedazione del paziente e rimozione completa dell'impianto. Tutto ciò ci ha permesso di effettuare la dinamizzazione con una sola sedazione nei pazienti collaborativi.

Per quanto riguarda il concetto di "dinamizzazione", in letteratura attualmente non esistono dati statistici significativi e indicazioni precise sulla necessità di applicazione di tale metodica nella configurazione "Tie-in"^{28,29,30}. Per questa ragione gli autori hanno idee differenti nel considerare la dinamizzazione necessaria e su quando sia opportuno usarla sia per quanto riguarda il tipo di frattura sia per ciò che concerne la tempistica di applicazione. A tal proposito l'unico dato oggettivo che scaturisce dal presente studio è che nella nostra esperienza i risultati ottenuti con o senza dinamizzazione possono essere considerati equiparabili. Tra gli svantaggi relativi della tecnica "Tie-in" bisogna ricordare che non in tutti i soggetti è consigliabile la sua applicazione, ma deve essere effettuata un'attenta valutazione della gestibilità futura dell'eventuale paziente. Tale metodica necessita come tutte le tecniche di fissazione esterna di adeguati controlli radiografici e medicazioni locali dilazionate durante tutto il periodo di guarigione della frattura, cosa difficilmente applicabile in gatti provenienti da colonie feline e/o difficil-

mente prelevabili dal proprio ambiente di vita. La necessità di poter controllare il paziente durante il processo di guarigione della frattura è di estrema importanza in quanto durante tale periodo risulta essenziale l'applicazione costante nel tempo di movimenti "fisioterapici" passivi di flessione ed estensione del ginocchio, utili al mantenimento del ROM (range of motion) dell'articolazione femoro-tibio-rotulea e ad una riduzione di incidenza di contrattura del quadricipite, evento verificatosi nella nostra casistica nel soggetto 6, proprio




FIGURA 13 - Soggetto 1.

a causa della mancata ginnastica passiva e della non esecuzione dei controlli post operatori in quanto in tale soggetto è stato effettuato il primo controllo 75 giorni dopo l'intervento. Altro parametro da valutare è il carattere del soggetto in esame in quanto effettuare medicazioni senza l'ausilio della sedazione risulta estremamente difficile e pericoloso per l'operatore nei gatti aggressivi. Tra gli svantaggi assoluti bisogna ricordare la non applicabilità della tecnica a tutti i tipi di frattura. Risulta infatti inapplicabile in fratture di collo e testa femorale e sconsigliabile l'utilizzo in fratture epifisarie e in focolai di frattura con grado di esposizione superiore al 2°.

CONCLUSIONI

I punti chiave per una corretta applicazione della tecnica risultano essere:

Inserimento manuale del CE, per via normograda attraverso miniaccesso a livello della fossa sottotrocanterica del femore; per via retrograda, adduzione ed estensione del moncone prossimale, punta tronca sul moncone distale per fratture comminute in cui è necessario il ripristino della lunghezza dell'arto. Eseguire il piegamento del CE mediante strumenti facendo forza su due punti del chiodo stesso, mai a mano o facendo forza su un solo punto usando l'emergenza ossea del chiodo come fulcro. Inserire i chiodi transcorticali mantenendo una spinta costante. Tramite l'utilizzo di tali accorgimenti, nella nostra esperienza la metodi-




FIGURA 14 - Ciclo del passo completo con impianto.

ca "Tie-in" risulta essere di estrema versatilità, applicabile con successo in animali di ogni fascia d'età, rappresentando un adeguato mezzo di fissazione delle fratture diafisarie e metafisarie distali femorali del gatto. In conclusione possiamo affermare che vista l'alta incidenza di fratture femorali del gatto, la corretta conoscenza ed applicazione della metodica "Tie-in" permette al chirurgo veterinario di trattare adeguatamente un traumatismo di frequente riscontro nella pratica clinica.

Parole chiave

Tie-in, fissazione scheletrica esterna, femore, gatto.

■ Femoral fracture treatment in cat with "Tie-in" technique: clinical experience in 25 cases

Summary

The purpose of this retrospective study is to report the result of femoral fracture treatment in cats using IM pin/external fixator in "tie-in" configuration. All treated fracture consolidated. In eleven subjects implant disassembling was performed within 90 days. Implants were removed between 30 and 180 days, when radiographic exam showed complete bone healing. All subjects but one tolerate the tie-in configuration and limb function recovery was achieved 48 hours after surgery. The "tie-in" technique has proven to be a really versatile method in repairing different femoral diaphyseal fracture patterns in cats, producing a satisfactory outcome in patients of different ages.

Key words

Tie-in, external skeletal fixation, femur, cat.

BIBLIOGRAFIA

- Whitehair JG, Vasseur PB: Fractures of the femur. *Vet Clin North Am Small Anim Pract.* 1992 22: 149-159.
- Piermattei DL, Flo GL, DeCamp CE: Fractures: Classification, Diagnosis, and Treatment. In: *Handbook of small animal orthopedics and fracture repair*, fourth edition, Saunders Company, Philadelphia, 2006; 25-159.
- Denny HR, Butterworth SJ: Classification of fractures. In: *A guide to canine and feline orthopaedic surgery*, fourth edition, Blackwell Publishing Company, Oxford, 2000; 83-86.
- Johnson AL. Fundamentals of orthopedic surgery and fracture management, Classification of fractures. In: *Small animal surgery*, third edition. Fossum TW, Hedlund CS, Johnson AL, Schulz KS, Seim III HB, Willard MD, Bahr A, Carroll GL, Saunders Company, Philadelphia 2007; 1103-1112.
- Marcellin-Little DJ. Fissazione scheletrica esterna. In: *Trattato di chirurgia dei piccoli animali*, terza edizione. Slatter D, Antonio Delfino Editore medicina-scienze, Roma 2005; 1818-1834.
- Aron DN, Foutz TL, Keller WG, Brown J: Experimental and clinical experience with the IM pin external skeletal fixator tie-in configuration. *Vet Comp Orthop Traumatol.* 1991; 4: 86-94.
- Aron DN. Practical techniques for fractures. In: *Current techniques in small animal surgery*, fourth edition. Bojrab MJ, Williams & Wilkins 1998; 934-941.
- Langley-Hobbs SJ, Carmichael S, McCartney W: Use of external skeletal fixators in the repair of femoral fractures in cats. *J Small Anim Pract.* 1996; 37: 95-101.
- Denny HR, Butterworth SJ: The femour. In: *A guide to canine and feline orthopaedic surgery*, fourth edition, Blackwell Publishing Company, Oxford, 2000; 495-511.
- Peirone B, Camuzzini D, Filippi D, Valazza A: Femoral and humeral fracture treatment with a intramedullary pin/external fixator tie-in configuration in growing dogs and cats. *Vet Comp Orthop Traumatol.* 2002; 15: 85-91.
- Harari J: Treatments for feline long bone fractures. *Vet Clin North Am Small Anim Pract.* 2002; 32: 927-947.
- Colin Stead A. Femore. In: *Testo atlante di ortopedia dei piccoli animali*. Coughlan A, Miller A, UTET, Torino 2002; 279-283.
- Johnson AL, Dunning D. Femur, Chapter 73. In: *Atlas of orthopedic surgical procedures of the dog and cat*, Saunders Company, Philadelphia 2005; 192-195.
- Simpson DJ, Lewis DD. Fratture del femore. In: *Trattato di chirurgia dei piccoli animali*, terza edizione. Slatter D, Antonio Delfino Editore medicina-scienze, Roma 2005; 2059-2089.
- Piermattei DL, Flo GL, DeCamp CE: Fractures of the femur and patella. In: *Handbook of small animal orthopedics and fracture repair*, fourth edition, Saunders Company, Philadelphia, 2006; 512-561.
- Johnson AL. Management of specific fractures, Femoral diaphyseal and supracondylar fractures. In: *Small animal surgery*, third edition. Fossum TW, Hedlund CS, Johnson AL, Schulz KS, Seim III HB, Willard MD, Bahr A, Carroll GL, Saunders Company, Philadelphia 2007; 1103-1112.
- McPherron MA, Schwarz PD, Hestand MB: Mechanical evaluation of half-pin (type 1) external skeletal fixation in combination with a single intramedullary pin. *Vet Surg.* 1992; 21: 178-182.
- Shahar R., Shani Y: Fracture stabilization with type II external fixator vs. type I external fixator with IM pin: finite element analysis. *Vet Comp Orthop Traumatol.* 2004; 17: 91-96.
- Radke H, Aron DN, Applewhite A, Zhang G: Biomechanical Analysis of Unilateral External Skeletal Fixators Combined with IM-Pin and Without IM-Pin Using Finite-Element Method. *Vet Surg.* 2006; 35:15-23.
- Aron D N, Johnson A L, Palmer R H: Biologic strategies and balanced concept for repair of highly comminuted long bone fractures. *Comp Contin Educ Pract.* 1995; 17: 35-49.
- Johnson AL, Dunning D. Femur, Chapter 71. In: *Atlas of orthopedic surgical procedures of the dog and cat*, Saunders Company, Philadelphia 2005; 186-189.
- Forterre F, Tomek A, Rytz U, Brunnberg L, Jaggy A, Spreng D: Iatrogenic sciatic nerve injury in eighteen dogs and nine cats (1997-2006). *Vet Surg.* 2007; 36: 464-471.
- Palmer RH, Aron DN, Purinton PT: Relationship of femoral intramedullary pins to the sciatic nerve and gluteal muscles after retrograde and normograde insertion. *Vet Surg.* 1988; 17: 65-70.
- Palmer RH, Aron DN: Ellis pins complications in seven dogs. *Vet surg.* 1990; 19:440-445.
- Beck AL, Pead MJ: The use of Ellis pins (negative profile tip-threaded pins) in external skeletal fixation in dogs and cats. *Vet Comp Orthop Traumatol.* 2003; 16: 223-231.
- Gilley RS, Bourgeault CA, Wallace LJ, Bechtold J E: A comparative mechanical study of 3 external fixator clamps. *Vet Surg.* 2001; 30: 341-350.
- Gilley RS, Beason DP, Snyder DM, Boston RC, Radin A, Kapatkin AS, Smith GK, Soslowsky L: External Fixator Clamp Reuse Degrades Clamp Mechanical Performance. *Vet Surg.* 2009; 38: 530-536.
- Lauer SK, Aron DN, Evans MD: Destabilization in external skeletal fixation finite element method evaluation. *Vet Comp Orthop Traumatol.* 2003; 16: 164-169.
- Egger EL, Gottsauner-Wolf F, Palmer J, et al: Effects of axial dynamization on bone healing. *J trauma.* 1993; 34: 185-192.
- Arazi M, Yalcin H, Tarakcioglu N; et al: The effects of dynamization and destabilization of the external fixator on fracture healing; a comparative biomechanical study in dog. *Orthopedics.* 2002; 25: 521-524.