

Giancarlo Di Vella - Diego Riva - Roberto Merletti

**INCONTINENZA DELLO SFINTERE
ANALE ESTERNO DA
EPISIOTOMIA E PREVENZIONE
DEL DANNO IATROGENO**

Estratto



Milano • Giuffrè Editore

CASISTICA E RICERCA SPERIMENTALE

INCONTINENZA DELLO SFINTERE ANALE ESTERNO DA EPISIOTOMIA E PREVENZIONE DEL DANNO IATROGENO

EXTERNAL ANAL SPHINCTER INCONTINENCE BY EPISIOTOMY AND PREVENTION OF THE IATROGENIC INJURY

Giancarlo Di Vella *, Diego Riva **, Roberto Merletti ***

RIASSUNTO

L'intervento di episiotomia al parto è manovra foriera di lesioni delle fibre che innervano lo sfintere anale esterno (SAE), specie di quelle destinate al segmento anteriore destro del quadrante ideale, alle quali può conseguire l'incontinenza di chiara derivazione iatrogena. Studi sperimentali (Progetto Europeo OASIS, Progetto TASI) sulla innervazione della regione perineale hanno documentato la esistenza di un'ampia variabilità nella distribuzione delle fibre destinate allo SAE e quindi la inevitabilità della loro recisione qualora la episiotomia sia praticata ignorando il loro decorso. Gli AA illustrano i benefici rinvenuti dall'impiego di una metodica di accertamento strumentale, di facile esecuzione e priva di rischi per la paziente ed il feto, che utilizza una sonda intra-anale monouso in grado di leggere i segnali EMG presenti sulla parete del canale anale (primi 10-20 mm), prodotti dalle unità motorie dello SAE; l'analisi dei dati ottenuti si traduce nella mappatura della innervazione dell'area sfinterica, di agevole lettura per l'ostetrico, ed offre al sanitario ulteriori evidenze cliniche per valutare la indicazione alla episiotomia, il suo corretto orientamento nella esecuzione, riducendo sensibilmente il rischio di danno iatrogeno e di quello, non trascurabile, dell'atteso contenzioso conseguente alla presunta responsabilità del sanitario.

ABSTRACT

Episiotomy during the vaginal delivery may damage the nerve fibers that innervate the external anal sphincter (EAS), especially those reaching muscle fibers located in the

* Sezione di Medicina Legale, Dipartimento di Scienze di Sanità Pubblica e Pediatriche, Università degli Studi di Torino.

** U.O. Ginecologia, Clinica San Carlo, Paderno Dugnano, Milano.

*** Laboratorio di Ingegneria del Sistema Neuromuscolare, Dipartimento di Elettronica e Telecomunicazioni, Politecnico di Torino.

CORRESPONDING AUTHOR: Giancarlo Di Vella, e-mail giancarlo.divella@unito.it

right anterior quadrant. The result may be the development of anal deficiency and iatrogenic fecal incontinence. The AA report data coming from experimental studies (European Project OASIS, Project TASI) regarding the distribution of the terminal nerve branches in the perineal region and point out the extreme variability of the location of the fibers innervating the EAS. There is an elevated risk in cutting those fibers without any preliminary documentation of their unique distribution in each subject. A special disposable sensor that can be placed into the anal sphincter in contact with the first 10-20 mm of the anal mucosal surface, is able to register the EMG signals generated by the neuromuscular activity of the EAS. The signals are then analyzed by dedicated software that maps the distribution of neuromuscular junctions, displaying this information on a PC screen. This technique of using an intra-anal probe to record EMG signals is safe for the pregnant woman and the fetus. Furthermore, the obstetrician can easily read and interpret the data derived from the probe and can predict the relative risks associated with an episiotomy. This knowledge may be a vital factor in reducing iatrogenic damage of the EAS and consequently prevent litigation for presumed obstetric malpractice.

Parole chiave: danno iatrogeno, episiotomia, incontinenza anale, studio elettromiografico, responsabilità dell'ostetrico.

Keywords: anal incontinence, electromyography, episiotomy, iatrogenic injury, obstetric malpractice.

SOMMARIO:

1. Introduzione; 2. Materiali e metodi; 2.1. Le unità motorie e la loro innervazione in muscoli fusiformi e anulari; 2.2. Segnali EMG dello sfintere anale esterno e loro interpretazione; 3. Risultati: innervazione dello sfintere anale esterno ed episiotomia (Progetto Tasi). 4. Discussione.

1. Introduzione.

L'intervento di episiotomia è effettuato durante il periodo espulsivo del parto e consiste nella incisione del perineo al fine di facilitare il passaggio del nascituro, riducendo i tempi del parto e l'eventuale rischio di trauma fetale. Questa prassi, piuttosto diffusa, può danneggiare il muscolo sfintere anale esterno (SAE) e/o le fibre nervose che lo innervano, ponendo in essere un incremento del rischio di incontinenza fecale, a breve e

a lungo termine, da 3.8 a 7.6 volte rispetto al parto vaginale senza episiotomia [1]. L'intervento di episiotomia è praticato in misura diversa nei vari Paesi e centri-nascita, con una frequenza del 10% dei parti nei Paesi Scandinavi, di oltre il 50% dei parti in Italia, con picco dell'80% dei parti nella Europa Orientale ed in America Latina. Queste ampie differenze sono dovute ad una molteplicità di fattori, discussi nel "The American College of Obstetricians and Gynecologists Practice Bulletin: Clinical Management Guidelines" del 2006 che non raccomanda l'uso di routine di questa pratica [2].

Anche in Italia si va diffondendo, ma solo in Centri selezionati di alcune Regioni, la consapevolezza e la prassi che il periodo espulsivo non vada accelerato artificialmente e che, con una attenta condotta ostetrica prudentemente attendista (atteggiamento "hands-off"), si possano rispettare i tempi fisiologici della discesa della parte fetale e dell'adattamento dei tessuti materni e quindi ridurre l'incidenza dell'episiotomia. Al fine di contenere il rischio di danno muscolare è consigliato, nel caso in cui l'episiotomia si rendesse necessaria, praticare il taglio ad un angolo di almeno 60° rispetto alla linea mediana [3-4]; ma questo accorgimento, se salvaguarda le fibre muscolari, non protegge quelle nervose pertinenti lo SAE e quindi può causare interruzioni delle stesse con conseguente denervazione più o meno estesa del muscolo sfinterico. Nel 2004, la rivista *Digestion* dedicò un numero speciale ai risultati del Progetto Europeo *On Asymmetry In Sphincters* (OASIS, 2001-2004, QLRT 2001-00218) sul tema della incontinenza e della innervazione degli sfinteri [5-7] dai quali emerse come l'innervazione del SAE sia caratterizzata dalla estrema variabilità interindividuale e che forti asimmetrie della attività muscolare siano correlabili con fenomeni di incontinenza [8-10]. La ricca letteratura sul tema tratta quasi esclusivamente le lesioni del muscolo SAE e non quelle all'innervazione di tale muscolo, talvolta conseguente anche ad un intervento di episiotomia correttamente effettuato [11-14].

2. Materiali e metodi.

Da alcuni anni, lo sviluppo di una metodologia elettrofisiologica per rilevare le zone di innervazione del SAE consente di effettuare una valutazione preoperatoria del rischio di danno, dalla quale poter dedurre la esigenza di escludere l'episiotomia (anche a rischio di lacerazione spontanea) oppure la indicazione ad eseguirla diversamente (a destra o a sinistra), sulla base delle modalità di innervazione del SAE [15-20] che presentano una estrema variabilità interindividuale.

2.1. Le unità motorie e la loro innervazione in muscoli fusiformi e anulari.

La Fig. 1a illustra la struttura di una unità motoria (UM) con fibre parallele alla cute. Il rilascio di acetilcolina alle giunzioni neuromuscolari innesca, in ogni fibra muscolare, due potenziali d'azione che propagano in direzioni opposte alla velocità di circa 4m/s fino ad estinguersi agli estremi della fibra (indicati in grigio). In Fig. 1b una schiera di 12 elettrodi equispaziati legge i segnali elettrici generati sulla cute dalla attivazione di alcune UM del bicipite brachiale. I potenziali d'azione, passando sotto coppie successive di elettrodi, inducono, in tempi successivi, segnali che formano un pattern particolare, facilmente riconoscibile, a forma di V ruotata di 90° in senso orario. Una serie di amplificatori differenziali legge e amplifica i segnali tra le successive coppie di elettrodi (1-2, 2-3,...11-12) fornendo gli 11 segnali (canali EMG) mostrati in Fig. 1c. Da tali segnali si possono identificare una prima sorgente che nasce sotto la coppia 8-9, una seconda sorgente che nasce sotto gli stessi elettrodi circa 20 ms più tardi e una terza sorgente che nasce sotto coppia 4-5 circa 30 ms più tardi.

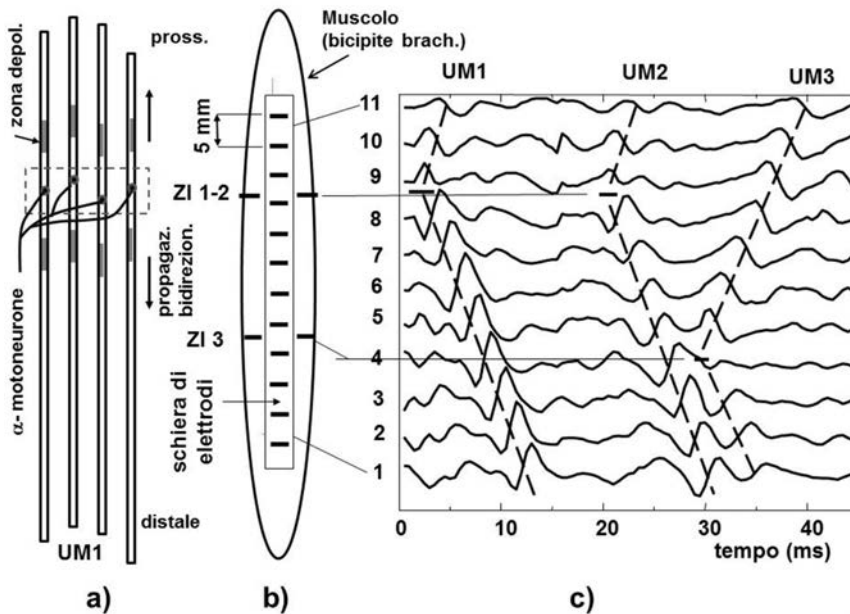


Fig. 1

Fig. 1 - a) Unità motoria (esempio schematico) costituita da un motoneurone e da quattro fibre muscolari. L'insieme delle giunzioni neuromuscolari costituisce la zona di innervazione, dove i potenziali d'azione hanno origine e da cui propagano fino alle terminazioni delle fibre; b) schematizzazione di un muscolo bicipite brachiale su cui è affissa una schiera di 12 elettrodi; c) brano di 45 ms di segnali EMG differenziali acquisiti dalla schiera di elettrodi. Si riconoscono chiaramente le attivazioni di tre unità motorie di cui due innervate sotto la coppia di elettrodi 9 e una sotto la coppia di elettrodi 4. UM: unità motoria, ZI: zona di innervazione.

Lo SAE è un muscolo striato, anulare, a controllo volontario, relativamente poco studiato. Il muscolo è costituito da unità motorie innervate da neuroni del nervo pudendo. Lo sfintere anale è innervato da decine di assoni dello stesso, ciascuno dei quali stabilisce giunzioni neuromuscolari con la sua unità motoria (UM). Tali giunzioni sono localizzate in una zona di innervazione (ZI) da cui originano i potenziali d'azione elettrici che si propagano lungo le fibre muscolari causandone la contrazione. Le Fig. 2a e 2b mostrano rispettivamente la struttura di una UM e i corrispondenti segnali letti da una sequenza di cinque coppie di elettrodi applicati all'interno dello sfintere. La Fig. 2c mostra un esempio di organizzazione di cinque UM con le rispettive ZI e i relativi motoneuroni, alcuni dei quali, nel quadrante destro ventrale dello sfintere, lesi da un intervento di episiotomia. A differenza dai muscoli dello scheletro, le cui unità motorie sono di solito innervate nella zona centrale, le unità motorie dello SAE sono spesso innervate presso le estremità. Questa struttura anatomica dà origine ad una propagazione monodirezionale dei potenziali d'azione. La Fig. 3 mostra schematicamente i potenziali d'azione di quattro unità motorie di cui due innervate nella zona centrale e due innervate ad una estremità. Una schiera di 16 elettrodi equispaziati lungo la circonferenza di una sonda intra-ale legge i segnali in modo differenziale come indicato nelle due figure precedenti producendo 16 canali differenziali.

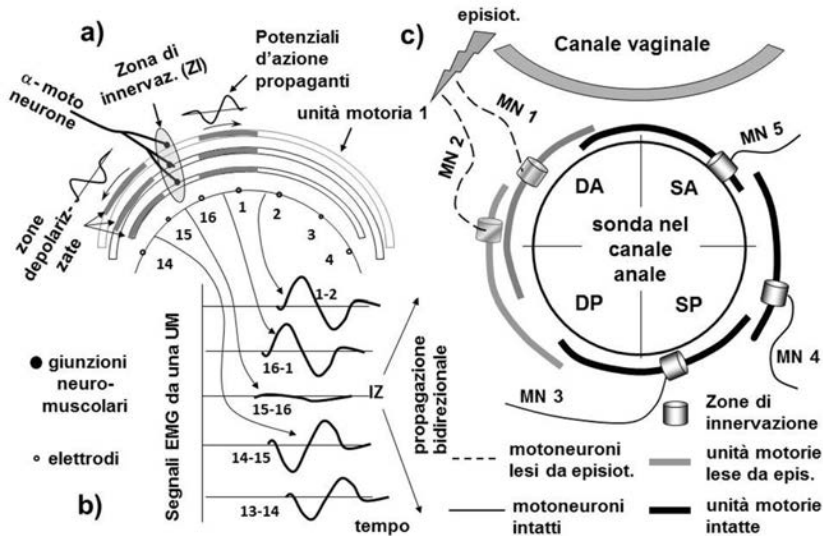


Fig. 2

Fig. 2 - a) Schematizzazione di una unità motoria dello sfintere anale esterno. Le zone depolarizzate delle fibre muscolari si muovono lungo archi di cerchio partendo dalle giunzioni neuromuscolari e propagando verso le estremità, dove si estinguono; **b)** segnali acquisiti da coppie contigue di elettrodi equispaziati disposti lungo la superficie interna del muscolo; **c)** schematizzazione di cinque unità motorie disposte lungo la circonferenza dello sfintere e innervate dai rispettivi motoneuroni. In grigio sono indicati le unità motorie e i rispettivi motoneuroni potenzialmente danneggiabili da un intervento di episiotomia effettuato a destra. Quadranti: DA= destro anteriore, SA = sinistro anteriore, DP= destro posteriore, SP sinistro posteriore.

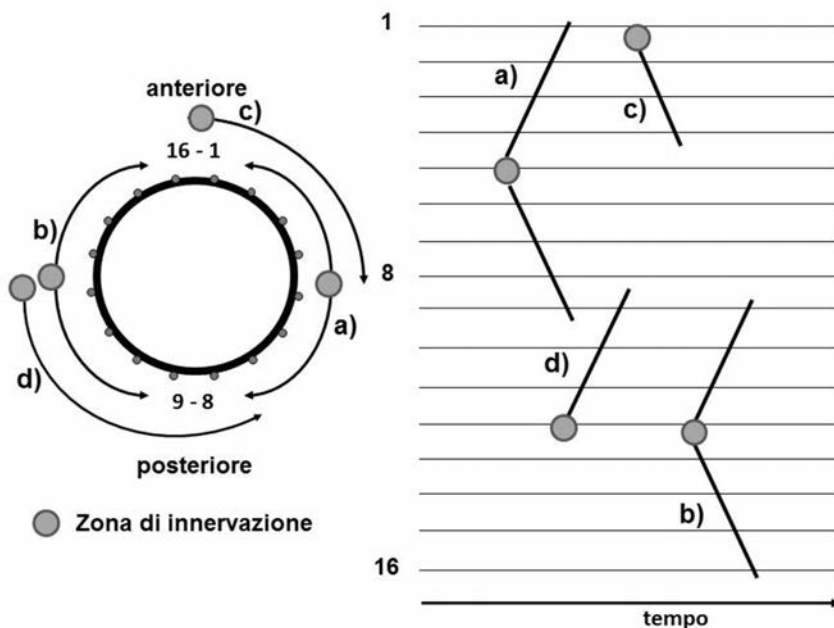


Fig. 3

Fig. 3 - Schematizzazione dell'anatomia/geometria di quattro unità motorie (UM) dello sfintere anale esterno. I segnali EMG sono letti in modalità differenziale da una schiera circolare di elettrodi equispaziati lungo la circonferenza di una sonda intra-ale (vedi Fig. 4). Due UM (a e b) presentano innervazione centrale e due (c e d) presentano innervazione ad una estremità. I potenziali d'azione propagano in senso orario lungo le fibre della UM c (a partire dal canale 1) e in senso antiorario lungo le fibre della UM d, a partire dal canale 12. La parte destra della figura rappresenta schematicamente i 16 canali, la localizzazione delle zone di innervazione e le tracce dei segnali (vedi Fig. 1) caratteristici di ciascuna delle quattro unità motorie.

2.2. I segnali EMG dello sfintere anale esterno e la loro interpretazione.

L'attività elettromiografica dello SAE è tradizionalmente letta utilizzando aghi coassiali ed elettromiografi ad ago.

La tecnica ad ago presenta elevata sensibilità e alta selettività spaziale nel senso che consente di acquisire segnali molto piccoli (per es. potenziali da denervazione, fibrillazioni) da volumi molto piccoli nelle immediate vicinanze della punta (circa 1 mm³) anche da muscoli profondi. La tecnica descritta nella sezione precedente utilizza invece elettrodi applicati sulla cute o su una mucosa (elettromiografia di superficie) è non invasiva (o minimamente invasiva) e priva di rischi. Essa consente di acquisire segnali generati in un volume di alcuni cm³ generati a una distanza di 1-2 cm dagli elettrodi (tale distanza dipende dalla distanza interelettroica) e di osservarne sia il punto di generazione (ZI) sia la propagazione lungo le fibre delle unità motorie. Le due tecniche sono complementari. La tecnica di superficie è illustrata estesamente nel testo di Merletti e Farina [21]. La

sonda intra-ale monouso rappresentata in Fig. 4a e sviluppata nell'ambito del Progetto Europeo OASIS [5-10, 15-17] consente di leggere i segnali EMG presenti sulla mucosa del canale anale (primi 10-20 mm) e prodotti dalle unità motorie dello SAE. I segnali prodotti dallo sfintere anale interno (muscolo liscio) hanno caratteristiche molto diverse e sono eliminati dai filtri incorporati negli amplificatori. Le sorgenti dei segnali, illustrate nelle Fig. 1-3 sono richiamate in Fig. 4b dove sono indicate due UM innervate in corrispondenza dell'elettrodo 15 e tra il 12 e il 13. La Fig. 4c mostra un brano di segnali acquisiti sperimentalmente (120 ms) in cui sono chiaramente identificabili i potenziali d'azione di alcune unità motorie e le rispettive ZI indicate da dischetti grigi. La distribuzione delle ZI di singole unità motorie lungo la circonferenza dello SAE è caratterizzata da una elevatissima variabilità interindividuale [5] descritta dall'istogramma riportato in Fig. 5, ottenuto da 2748 UM osservate in 500 donne [16], che presenta una forma leggermente a farfalla con un minimo di probabilità di innervazione in direzione ventrale.

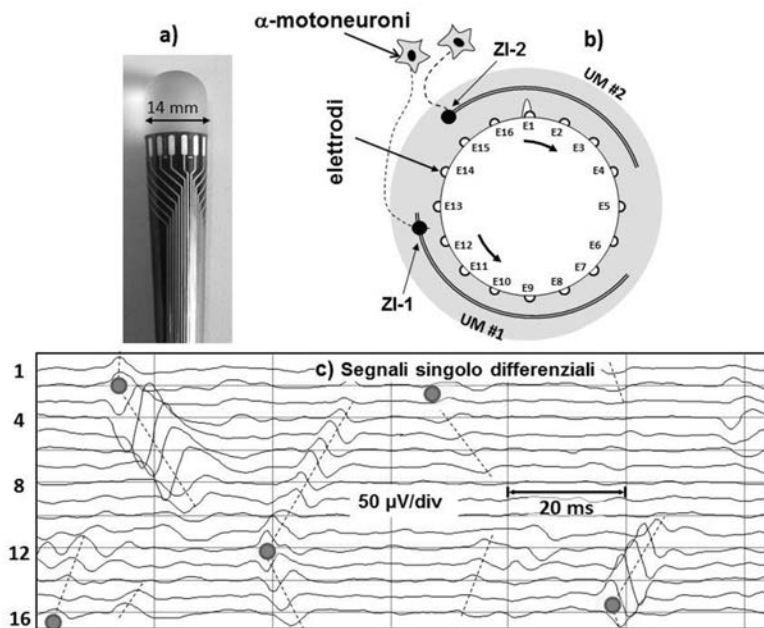


Fig. 4 - a) Sonda intra-ale recante 16 elettrodi equamente distanziati lungo la circonferenza; **b)** esempio di due unità motorie con propagazione rispettivamente in verso orario e antiorario e innervazione ad una estremità; **c)** esempio di segnali sperimentali in cui sono identificabili cinque unità motorie con innervazione rispettivamente in corrispondenza dei canali 1-16, 2, 12-13, 2-3 e 15-16. A causa della natura circolare della sonda, il canale 1 è successivo al 16.

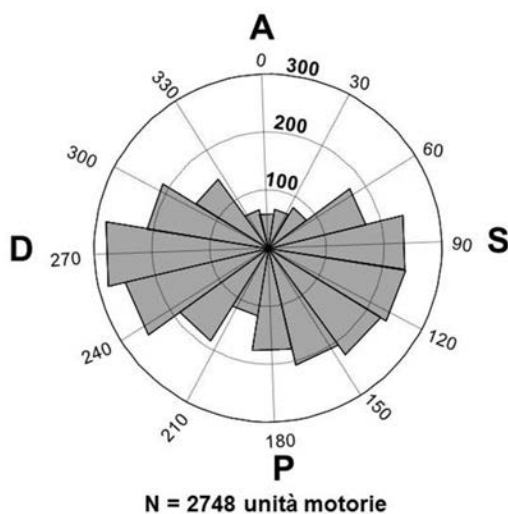


Fig. 5 - Istogramma circolare della posizione delle zone di innervazione di 2748 unità motorie identificate in 500 donne sane in gravidanza. A: anteriore; P: posteriore; D: destro; S: sinistro. Riprodotta, con permesso, da Cescon et al. [16].

3. Risultati: innervazione dello sfintere anale esterno ed episiotomia (Progetto TASI).

La Fig. 6 descrive in modo schematico i livelli di rischio di denervazione parziale o totale dello SAE associati all'intervento di episiotomia in quattro tipologie di innervazione, due delle quali a rischio alto o altissimo di denervazione conseguente alla episiotomia anche nel caso in cui l'angolo di incisione sia intorno ai 60° rispetto alla linea mediana [3, 4, 23]. La denervazione causata da episiotomia può essere seguita o meno da reinnervazione entro qualche settimana [24]. South et al. hanno documentato il 30% di casi di denervazione in 57 donne post-parto (diagnosticati con EMG ad ago) [24]. La correlazione tra denervazione dello SAE e successiva incontinenza è documentata da numerosi autori [10, 24-28] al punto che potrebbe suggerire la preferibilità del parto chirurgico; tuttavia il rischio di danno dello SAE non è del tutto eliminato con il ricorso al parto cesareo [28] il quale, a sua volta, presenta ben altri rischi noti.

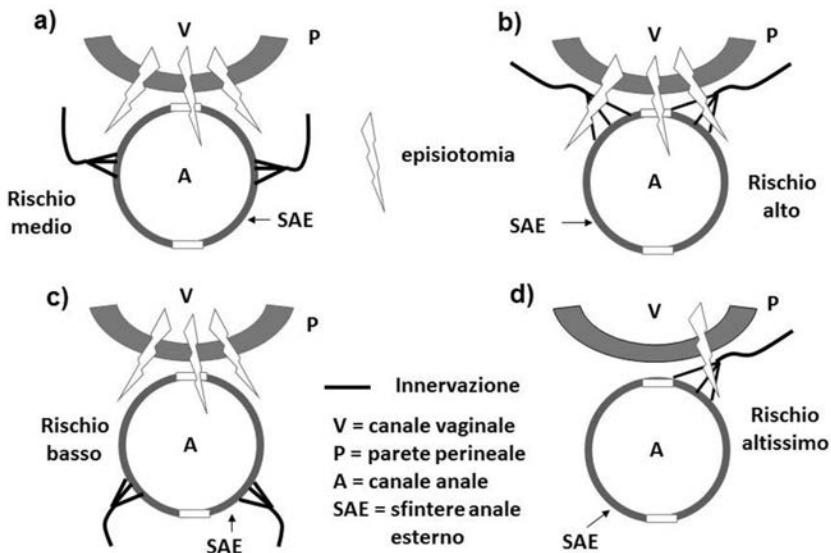


Fig. 6 - Esempio di quattro diverse configurazioni anatomiche della innervazione dello sfintere anale esterno e dei relativi livelli di rischio associabili all'intervento di episiotomia. L'esito dell'intervento può avere conseguenze diverse a seconda della specifica modalità di innervazione dello sfintere e della direzione e modalità della incisione. **a)** Innervazione bilaterale; **b)** innervazione nella metà anteriore; **c)** innervazione nella metà posteriore; **d)** innervazione asimmetrica in una sola zona anteriore.

Il Progetto Europeo OASIS ha consentito lo sviluppo della metodica di indagine e messo in luce l'imprevedibilità della innervazione dello SAE a causa della forte variabilità interindividuale. Il successivo progetto *Technology for Anal Sphincter analysis and Incontinence* (TASI, 2006-2012, finanziato dalla Compagnia di San Paolo) ha perfezionato la strumentazione e le tecniche di analisi dei dati, documentato la ripetibilità intra-individuale delle misure [18] e consentito di condurre uno studio multicentrico su 500 donne primipare in una decina di sedi europee [16-17]. Lo studio è stato condotto in doppio cieco, nel senso che il medico non ha avuto accesso alle informazioni relative alla innervazione dello sfintere e chi ha elaborato i segnali non ha avuto accesso alle informazioni relative alla effettuazione o meno di episiotomia. La valutazione dello SAE è stata effettuata circa sei settimane prima del parto (34° settimana di gravidanza) e circa sei settimane dopo il parto, perché si è ritenuto ragionevole presumere che, a sei settimane dal parto, la eventuale reinnervazione dello SAE fosse completata. Si riporta nella Fig. 7 un caso di denervazione da episiotomia: nella parte sinistra è indicata la situazione pre-parto (34° settimana) in cui sono state identificate 9 UM e una distribuzione uniforme della ampiezza del segnale EMG (valore rettificato medio, ARV); nella parte destra, la rilevazione, effettuata sei settimane dopo il parto, mostra la scomparsa delle

UIM e della attività elettromiografica nell'emisfintere destro. L'istogramma circolare riportato in Fig. 8 indica la distribuzione statistica delle ZI prima e dopo il parto in 86 casi di episiotomia medio-laterale (di cui 82 effettuate a destra). Il decremento di ZI nel quadrante anteriore destro (AD) è evidente, mentre le variazioni del numero di ZI negli altri tre quadranti sono casuali. Una diversa presentazione statistica è fornita in Fig. 9b dove è riportato, per ogni quadrante dello SAE, il numero (media \pm dev. standard) di innervazioni riscontrate prima e dopo il parto in 82 casi di episiotomia medio-laterale destra e la loro differenza (livello di grigio). L'unica differenza statisticamente significativa ($p < 0.05$, test di Wilcoxon per valori appaiati) è relativa al quadrante anteriore destro (barre nere in b), con una riduzione media di 0.62 ZI e intervallo di confidenza al 95% di -1.03:-0.21 ZI). Nessuna differenza significativa è stata riscontrata, per ciascun quadrante, tra il numero di ZI pre e post parto nei casi di parto cesareo (Fig. 9a) e nei casi di parti vaginali senza lacerazione spontanea (32 casi) o con lacerazione spontanea (75 casi di cui 22 di II grado, 4 di III grado e 0 di IV grado). Nonostante le chiare indicazioni di denervazione parziale dello SAE, nessuna delle 86 pazienti che hanno subito episiotomia ha manifestato sintomi di incontinenza a sei settimane dal parto.

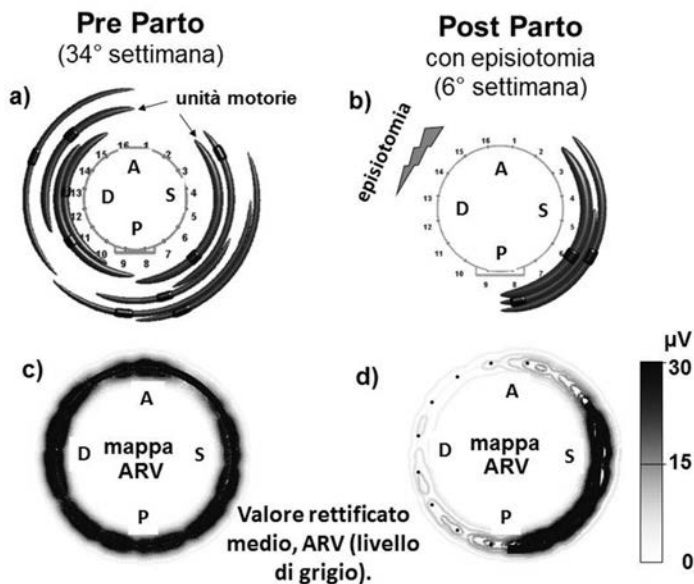


Fig. 7 - Esempio di alterazione della innervazione dello sfintere anale esterno in seguito ad episiotomia. **a)** Gli archi di cerchio rappresentano singole unità motorie dello sfintere anale esterno e i manicotti rappresentano le rispettive zone di innervazione sei settimane prima del parto; **b)** situazione sei settimane dopo il parto effettuato con episiotomia medio-laterale destra; non sono rilevabili unità motorie attive nell'emisfintere destro; **c)** distribuzione della ampiezza del segnale EMG durante una contrazione massimale dello sfintere pre-parto; **d)** distribuzione della ampiezza del segnale EMG durante una contrazione massimale dello sfintere post-parto. A: anteriore; P: posteriore; D: destro; S: sinistro. Parte a) e b) riprodotte, con permesso, da Cescon et al. [17].

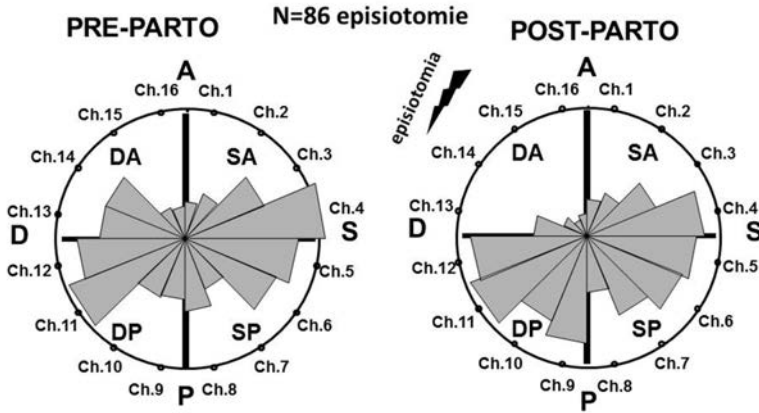


Fig. 8 - Distribuzione statistica preparto e postparto delle zone di innervazione (ZI) di unità motorie dello sfintere anale esterno di 86 pazienti che hanno subito episiotomia medio-laterale destra (82 casi) o sinistra (4 casi). La differenza tra il numero di ZI pre e post-parto è statisticamente significativa solo per il quadrante destro-anteriore. DA: destro anteriore; SA: sinistro anteriore; DP: destro posteriore; SP: sinistro posteriore.

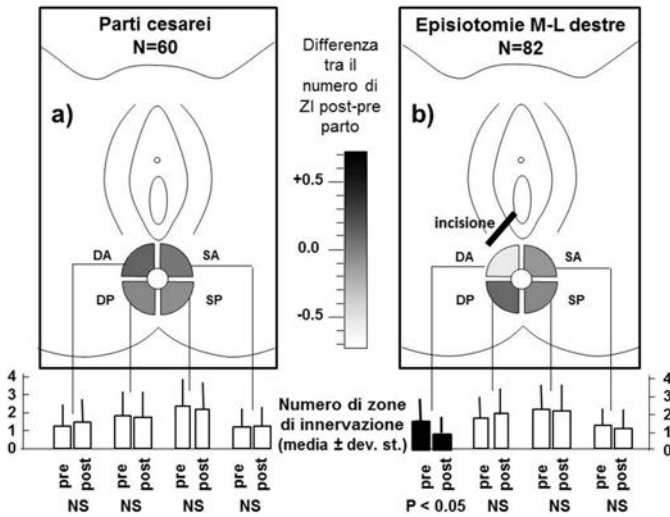


Fig. 9 - Valori medio e deviazione standard del numero di zone di innervazione riscontrate pre e post-parto in ciascuno dei quattro quadranti dello sfintere anale esterno in 60 pazienti che hanno subito un parto cesareo e in 82 pazienti che hanno subito episiotomia medio-laterale destra. Il livello di grigio indica il valor medio della differenza pre- e post-parto. Nel caso di parto chirurgico la differenza pre- e post-parto non è statisticamente significativa in nessuno dei quattro quadranti. La differenza tra pre- e post-parto è statisticamente significativa solo per il quadrante destro-anteriore negli 82 casi di episiotomia (Wilcoxon test, $p < 0.05$). DA: destro anteriore, SA: sinistro anteriore, DP: destro posterior; SP: sinistro posteriore; NS: differenza non significativa.

Modificata, con permesso, da Cescon et al.,[17].

Il numero di UM dello SAE denervate dall'intervento di episiotomia rappresenta uno dei fattori determinanti la possibile futura incontinenza. Un secondo fattore è rappresentato dalla forza di contrazione delle UM, che dipende dalla loro frequenza di scarica, cioè dal numero di potenziali di UM (PUM) prodotti al secondo. Un indicatore congiunto dei due fattori è costituito dal numero di PUM generati sotto ogni coppia di elettrodi della sonda in un tempo definito: esso include il numero di unità motorie innervate sotto tale coppia di elettrodi e la loro frequenza di scarica fornendo una indicazione qualitativa del contributo di forza di contrazione muscolare prodotto dalle UM innervate sotto tale coppia di elettrodi. Questa informazione è presumibilmente più correlata alla possibile incontinenza che non ciascuno dei due fattori separatamente ed è fornita dalla rappresentazione in Fig. 10. La parte sinistra della figura mostra i segnali acquisiti, consentendo quindi di valutarne l'affidabilità in base alla assenza di interferenze, disturbi, cattivi contatti. La parte destra mostra una rappresentazione dello sfintere e della sonda suddivisi in sedici settori circolari, ciascuno corrispondente ad un canale EMG, il cui colore rappresenta il numero di PUM generati in corrispondenza di quel canale e quindi il potenziale decremento di forza derivante dalla denervazione delle UM innervate sotto tale coppia di elettrodi. Il bianco indica assenza di ZI, e quindi di PUM, mentre la scala dei colori, dal verde fino al rosso, indica il numero di PUM generati in tale posizione durante un intervallo di tempo fisso (per es. 50 s). Tale intervallo può includere sia una condizione di rilassamento (durante cui sono reclutate poche UM piccole) sia una condizione di contrazione (sono reclutate molte UM, di dimensione maggiore, i cui PUM mascherano quelli prodotti dalle UM minori). Il sistema di elaborazione dati tiene conto di entrambe le condizioni e determina il colore del settore in base al numero complessivo di PUM identificati [19].

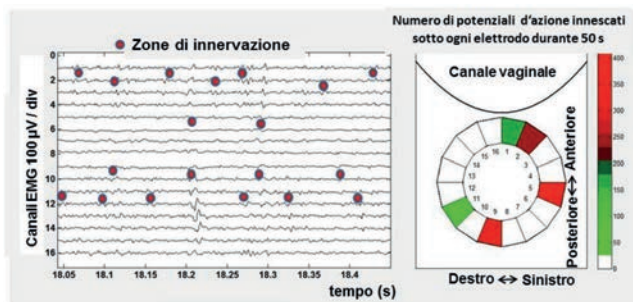


Fig. 10 - Parte sinistra: esempio di 16 canali EMG registrati durante la condizione di rilassamento (è presentato un intervallo di 400 ms con indicazione dei canali sotto cui sono generati i potenziali di unità motoria, PUM). Le zone di innervazione sono indicate con punti rossi. Parte destra: il numero di scariche (PUM) generate sotto ogni coppia di elettrodi è indicato con una scala di colori ed è relativo ad un intervallo di 50 s durante il quale si alternano periodi di rilassamento e di contrazione. Nello specifico esempio circa 170 PUM sono generati sotto l'elettrodo 1, circa 220 sotto l'elettrodo 2, circa 300 sotto l'elettrodo 5, altrettanti sotto l'elettrodo 9, e 150 sotto l'elettrodo 11. L'episiotomia destra appare quindi a rischio minore di quella a sinistra.

4. Discussione.

La lesione dello SAE da episiotomia durante il parto è problema ampiamente discusso in letteratura [1, 2, 20-28] e può rappresentare causa di danno alla persona suscettibile di valutazione medico legale [29] - Gli studi si sono concentrati essenzialmente sulle conseguenze delle lesioni dirette dello SAE in caso di lacerazioni dello stesso, mentre molto meno numerosi sono gli studi riguardanti le conseguenze della denervazione.

Il danno alla innervazione dello SAE, conseguente ad episiotomia, ed esitato nella incontinenza a distanza dall'epoca della lesione, è stato studiato infatti solo negli ultimi dodici anni e non fa ancora parte del *core curriculum* didattico e culturale del ginecologo o della ostetrica. Se dunque da un lato l'evidenza scientifica giustifica ampiamente la necessità di proseguire gli studi a medio termine sulla associazione tra episiotomia e incontinenza fecale, dall'altro vi è la chiara esigenza di aggiornare gli ostetrici che impiegano tale procedura e le pazienti che si sottopongono alla stessa sia sui rischi insiti nella manovra sia sulle possibilità di prevenirli mediante uno studio elettrofisiologico pre-partum. La disponibilità di una tecnica sostanzialmente non invasiva in grado di identificare le ZI dello SAE, di fornire informazioni sui rischi specifici dell'episiotomia nel singolo caso e, quindi, sulla opportunità di procedere su un versante (destra) piuttosto che sull'altro (sinistra), deve ritenersi un concreto passo avanti nella prevenzione del danno iatrogeno in ostetricia. La disponibilità di tali informazioni anatomo-funzionali mette l'ostetrico nelle condizioni di calibrare, sulla specifica paziente, l'esecuzione del taglio episiotomico, quando vi sia la indicazione clinica, e di ridurre sensibilmente gli effetti iatrogeni indesiderati, *in primis* la disfunzione del SAE che, per orientamento giurisprudenziale e valutazione medico legale, costituisce danno grave alla persona con possibili riflessi anche su altri apparati e funzioni [30-35].

La compromissione della funzione sfinterica dell'ano, difatti, può manifestarsi come incontinenza, oscillando, per gravità, da forme limitate alla perdita di gas in occasione dell'aumento della pressione addominale (colpi di tosse, impegno fisico, ecc.), a quella di gas e liquidi, non migliorabile da farmaci o dalla dieta, e che necessita di mezzi di protezione per il controllo delle perdite, sino a quella del totale insoddisfacente controllo, le une e le altre con possibili ripercussioni sulla sfera sessuale. Si tratta di postumi permanenti che, valutati in sede di responsabilità penale, potrebbero configurare la circostanza aggravante della lesione personale (ex artt. 590 e 583 cp) per indebolimento (grave) o perdita (gravissima) di una delle funzioni compromesse (continenza sfinterica, vita sessuale, ecc.). Le predette menomazioni della integrità psico-fisica sarebbero altresì produttive di pretese risarcitorie in sede civilistica, a titolo di danno non patrimoniale nel quale saranno compresi e valutati, ove presenti, i possibili riflessi sulle attività dinamico relazionali e realizzatrici della persona e l'intimo patimento sofferto. Previsione alla quale potrà anche aggiungersi quella del risarcimento in favore del coniuge, a titolo di danno

morale riflesso, ove sia dimostrata la sofferenza interiore da questi provata a causa degli effetti negativi determinatesi sulla vita di coppia in conseguenza delle menomazioni accusate dalla moglie; e quindi a titolo di menomazione della dignità della “*affectio coniugalis*” nelle sue manifestazioni amorose, essendosi determinatosi, in sintesi, un serio pregiudizio all’essenza della vita coniugale ovvero al valore costituzionale del matrimonio (ex art. 29 Cost.). È quindi auspicabile che tale accertamento strumentale, in quanto di breve durata, di facile esecuzione e senza rischio alcuno di danno per la gravida e per il feto e, soprattutto, in grado di minimizzare la possibilità di lesionare le fibre muscolari e nervose dello SAE, rientri tra quelli da considerare propedeutici al parto in quei casi nei quali i fattori materni o fetali lascino prevedere, con elevata probabilità, il ricorso alla episiotomia. Sulla base di tali evidenze, dunque, il medico o l’ostetrico devono informare la paziente, ed acquisirne il consenso, sulla possibilità di eseguire la episiotomia ove ricorra la indicazione clinica e sul rischio di lesione di strutture nervose del pavimento pelvico associato alla procedura; essi dovrebbero informarla sulla possibilità di contenere tale rischio mediante preventivo studio elettrofisiologico delle fibre nervose dell’area perineale.

Il predetto accertamento strumentale sarebbe dunque di indubbio vantaggio per la paziente, limitandone il rischio di danno anatomico-funzionale permanente, insito nella manovra; ed altresì rilevante, sotto il profilo documentale, per il medico, o per l’ostetrico, quale evidenza di quella diligenza qualificata richiesta nell’adempimento della prestazione. È infatti ragionevole ipotizzare che, anche qualora il danno alla innervazione dello sfintere si determinasse nonostante le cautele seguite sulla base delle risultanze dello studio elettrofisiologico, il sanitario avrebbe modo di provare di essersi adoperato “alla tutela di un certo bene giuridico contro qualsivoglia pericolo atto a minacciarne la integrità”, sottoponendo preventivamente la paziente a tale accertamento e ponendo in essere le indicazioni rinvenienti sul piano clinico. Tale condotta sarebbe quindi in piena armonia con le previsioni deontologiche (artt. 3, 13, 14, 15 CDM 2014) e con gli orientamenti della Giurisprudenza di Legittimità che, in più occasioni, ha ancorato la prestazione del professionista al vincolo della “posizione di garanzia o di protezione” in ambito penalistico [36] o a quello dell’“obbligo di garanzia” in ambito civilistico [37], l’uno e l’altro operanti a tutela del cittadino-paziente.

La metodica strumentale che si propone nel presente contributo può inoltre considerarsi idonea, sotto il profilo metodologico, allo studio elettrofisiologico della paziente anche nelle fasi post partum, allorquando, in assenza di un precedente controllo, sia necessario verificare la esistenza del danno sfinterico lamentato, la sua eventuale correlazione causale con le manovre ostetriche contestate e la entità del deficit funzionale. E tanto al fine di valutare correttamente la compromissione permanente della funzione di continenza dello sfintere anale, di non agevole determinazione attesa la frequente prevalenza della soggettività nella percezione della menomazione rispetto alla oggettività del danno. Non

a caso la incidenza sul piano economico, sociale e su quello della compromissione della integrità psicofisica della persona del danno da incontinenza sfinterica (post episiotomica) ha motivato la Comunità Europea a finanziare lo studio OASIS, vincolando i ricercatori all'obbligo di divulgare tra gli operatori (attraverso la formazione) e tra le donne in gravidanza (mediante adeguata e completa informazione) l'acquisizione di questa conoscenza scientifica e delle sue positive ripercussioni sul piano clinico ed economico [38-40]. È auspicabile allora che lo studio elettrofisiologico del perineo diventi strumento di accuratezza diagnostica di ampia diffusione sia nella prevenzione sia nell'accertamento del danno iatrogeno da episiotomia.

Ringraziamenti

Gli Autori ringraziano il Dott. T. Vieira per l'esecuzione della Fig. 2 e il Dott. K. Ullah per l'esecuzione della Fig. 10. Gli Autori ringraziano inoltre la Compagnia di San Paolo per aver finanziato il Progetto TASI i cui risultati sono riportati nelle Fig. 4, 5, 7-10.

BIBLIOGRAFIA

- [1] NELSON RL. *Epidemiology of faecal incontinence*. Gastroenterology 2004; 126 (suppl 1):S3-7.
- [2] AMERICAN COLLEGE OF OBSTETRICIANS AND GYNAECOLOGISTS. *ACOG Practice Bulletin N. 71: Episiotomy*. Obstet Gynaecol. 2006; 107(4): 957-962.
- [3] KALIS V, KARBANOVA J, HORAK M, LOBOVSKY L, KRALICKOVA M, ROKYTA Z. *The incision angle of mediolateral episiotomy before delivery and after repair*. Int J Gynecol Obstet. 2008; 103:5-8.
- [4] FREEMAN RM, HOLLANDS HJ, BARRON LF, KAPOOR DS. *Cutting a mediolateral episiotomy at the correct angle: evaluation of a new device, the Episcissors-60*. Med Devices (Auckl). 2014; 7: 23-8.
- [5] ENCK P, FRANZ H, AZPIROZ F, FERNANDEZ-FRAGA X, HINNINGHOFEN H., KASKE-BRETAG K, BOTTIN A, MARTINA S, MERLETTI R. *Innervation zones of the external anal sphincter in healthy male and female subjects*. Digestion. 2004; 69:123-130.
- [6] ENCK P, HINNINGHOFEN H, WIETEK H, BECKER HD. *Functional asymmetry of pelvic floor innervation and its role in the pathogenesis of fecal incontinence*. Digestion. 2004; 69:102-111.
- [7] MERLETTI R, BOTTIN A, CESCONE C, FARINA D, MESIN L, GAZZONI M, MARTINA S, POZZO M, RAINOLDI A, ENCK P. *Multichannel surface EMG for the non-invasive assessment of the anal sphincter muscle*. Digestion. 2004; 69:112-122.
- [8] ENCK P, HINNINGHOFEN H, MERLETTI R, AZPIROZ F. *The external anal sphincter and the role of surface electromyography*. Neurogastroenterol Motil. 2005; 17(Suppl. 1):60-7.
- [9] FRANZ HB, HINNINGHOFEN H, KOWALSKI A, MERLETTI R, ENCK P. *Mode of delivery affects anal sphincter innervation*. Gastroenterology. 2006; 130 (Suppl 2): A724-5.
- [10] WIETEK BM, HINNINGHOFEN H, JEHLER EC, ENCK P, FRANZ HB. *Asymmetric sphincter innervation is associated with fecal incontinence after anal sphincter trauma during childbirth*. NeuroUrol Urodyn. 2007; 26(1):134-9.

- [11] BORELLO-FRANCE D, BURGIO KL, RICHTER HE, ZYCZYNSKI H, FITZGERALD MP, WHITEHEAD W, FINE P, NYGAARD I, HANDA VL, VISCO AG, WEBER AM, BROWN MB. *Fecal and urinary incontinence in primiparous women*. *Obstet Gynecol*. 2006; 108(4):863-72.
- [12] ANDREWS V, SULTAN AH, THAKAR R, JONES PW. *Risk factors for obstetric anal sphincter injury: a prospective study*. *Birth*. 2006; 33(2):117-22.
- [13] SARTORE A, DE SETA F, MASO G, PREGAZZI R, GRIMALDI E, GUASCHINO S. *The effects of mediolateral episiotomy on pelvic floor function after vaginal delivery*. *Obstet Gynecol*. 2004; 103(4): 669-73.
- [14] DE LEEUW JW, VIERHOUT ME, STRUIJK PC, HOP WC, WALLENBURG HC. *Anal sphincter damage after vaginal delivery: functional outcome and risk factors for fecal incontinence*. *Acta Obstet Gynecol Scand*. 2001; 80(9):830-4.
- [15] CESCONE C, BOTTIN A, AZPIROZ F, MERLETTI R. *Detection of individual motor units of the puborectalis muscle by non-invasive EMG electrode arrays*. *J Electromyogr Kinesiol*. 2008; 28(3): 382-9.
- [16] CESCONE C, RAIMONDI EE, ZAČESTA V, DRUSANY-STARIČ K, MARTSIDIS K, MERLETTI R. *Characterization of the motor units of the external anal sphincter in pregnant women with multichannel surface EMG*. *Int Urogynecol J*. 2014; 25:1097-1103.
- [17] CESCONE C, RIVA D., ZAČESTA V, DRUSANY-STARIČ K., MARTSIDIS K, PROTSEPKO O, BAESSLER K, MERLETTI R. *Effect of vaginal delivery on external anal sphincter muscle innervation pattern evaluated with multichannel surface EMG (Results of the multicenter study TASI-2)*. *Int Urogynecol J*. 2014; 25:1491-99.
- [18] ENCK P., FRANZ H, DAVICO E, MASTRANGELO F, MESIN L, MERLETTI R. *Repeatability of innervation zone identification in the external anal sphincter muscle*. *Neurourol Urodyn*. 2010; 29(3):449-57.
- [19] ULLAH K, CESCONE C, AFSHARIPOUR B, MERLETTI R. *Automatic detection of motor unit innervation zones of the external anal sphincter by multichannel surface EMG*. *J Electromyogr Kinesiol*. 2014; 24:860-67.
- [20] MERLETTI R. *Pelvic floor EMG: principles, technique and applications* - Chapter 8 of Riva D., Minini F. (2015) *Childbirth-related pelvic floor dysfunctions*. Springer Verlag Italia, Milano (in stampa). Stampa prevista nel luglio 2015
- [21] MERLETTI R, FARINA D, (2015) (edtrs) *Surface electromyography: physiology, engineering and applications*. Ch. 14, J Wiley and IEEE Press. Piscataway, NJ, USA (in stampa). Stampa prevista nel dicembre 2015
- [22] TINCELLO D, WILLIAMS A, FOWLER G, ADAMS E, RICHMOND D, ALFIREVIC Z. *Differences in episiotomy technique between midwives and doctors*. *BJOG*. 2003; 110(12): 1041-44,.
- [23] GREGORY WT, LOU JS, SIMMONS K, CLARK AL. *Quantitative anal sphincter electromyography in primiparous women with anal incontinence*. *Am J Obstet Gynecol*. 2008; 198(5):550.e1-6.
- [24] SOUTH MM, STINNET SS, SANDERS DB, WEIDNER AC. *Levator ani denervation and reinnervation six months after childbirth*. *Am J Obstet Gynecol*. 2009; 200(5):519.e1-7.
- [25] FENNER D. *Anal incontinence: relationship to pregnancy, vaginal delivery, and cesarean section*. *Semin Perinatol*. 2006; 30(5):261-6.

- [26] WHEELER TL, RICHTER HE. *Delivery method, anal sphincter tears and fecal incontinence: new information on a persistent problem*. Curr Opin Obstet Gynecol. 2007; 19(5):474-9.
- [27] SIGNORELLO LB, HARLOW BL, CHEKOS AK, REPKE JT. *Midline episiotomy and anal incontinence: retrospective cohort study*. BMJ. 2000; 320(7227):86-90.
- [28] NYGAARD I. *Should women be offered elective cesarean section in the hope of preserving pelvic floor function ?* Int Urogynecol J. 2005; 16: 253-254.
- [29] PATERNOSTER M, NIOLA M, DI LORENZO P, GRAZIANO V. *Episiotomia: esigenze cliniche ed implicazioni medico legali*. Zacchia. 2013, XXXI(2), 143-170.
- [30] Cass civ. Sez III, 17 maggio 2010, n.11958.
- [31] App, Roma, I Sez Civ, 26 aprile 2010, n.1784.
- [32] Cass pen., Sez IV, 6 febbraio 2007, n. 12798.
- [33] Trib L'Aquila, Sez Civile, 7 giugno 2012, n. 494/ 2004.
- [34] Trib Reggio Emilia, Sez Civ II, 14.11.2007, n. 1708/2001.
- [35] Trib Palmi, Sez Civ, 12.5.2005, n.173/1993.
- [36] Cass. pen. Sez. VI, 2 marzo 2000, n. 9638.
- [37] Cass. civ. Sez III, 13 aprile 2007, n. 8826.
- [38] MELLGREN A, JENSEN LL, ZETTERSTROM JP, WRONG WD, HOFMEISTER JH, LOWRY AC. *Long-term cost of fecal incontinence secondary to obstetric injuries*. Dis Colon Rectum. 1999; 42(7):857-865: discussion 865-867.
- [39] SUNG VW, ROGERS ML, MYERS DL, AKBARI HM, CLARK MA. *National trends and costs of surgical treatment for female fecal incontinence*. Am J Obstet Gynecol. 2007; 197(6):652.e1-5.
- [40] BHARUCHA AE, ZINSMEISTER AR, LOCKE GR, SEIDE BM, McKEON K, SCHLECK CD, MELTON LJ. *Prevalence and burden of fecal incontinence: a population-based study in women*. Gastroenterology. 2005; 129(1): 42-49.